Aus dem pathologischen Institut des Krankenhauses
München-Schwabing.
Leitung: Prof. Dr. Singer.

Beiträge zur funktionell-genetischen Liquorforschung

Inaugural-Dissertation

zur

Erlangung der Doktorwürde

in der gesamten Medizin

verfaßt und einer

Hohen Medizinischen Fakultät

der

Ludwig-Maximilians-Universität zu München

vorgelegt von

Ludwig Stumpfegger

1938

Druckerei u. Verlag wissenschaftlicher Werke Konrad Triltsch, Würzburg

R. UNIV.
BIBLIOTHEEK
LEIDEN

Inhaltsverzeichnis.

Seite

Vorbemerkungen 1

I. **Lues des Z. N. S.** 5

A. Formen, welche der Lues cerebri angehören 5

a) Fälle mit anatomisch nicht faßbarem Befund . . . 5

b) Fälle mit anatomisch faßbarem Befund 6

B. Formen, welche der luischen Meningitis zuzurechnen sind 10

C. Tabes dorsalis 13

D. Progressive Paralyse 14

II. **Meningitis** 17

Meningitis tuberkulosa 17

Miliartuberkulose der Meningen 27

Pneumokokken-Meningitis 29

Meningitis epidemica 33

Meningitis purulenta 34

III. **Zirkulatorische Störungen** 39

Massenblutungen 39

Frische und ältere Erweichungen 41

A. Embolisch, arteriosklerotischer Natur 41

a) Fälle mit Herden vom Liquor entfernt 41

b) Fälle mit Herden nahe der Rinde und in der Rinde . 44

B. Traumatischer Natur 46

IV. **Raumbeengender Prozeß** 46

Hirntumor { Rindennähe . . . . . 46; Ventrikelnähe . . . . . 48; Mark 49

Hirnabszeß { Rindennähe . . . . . 51; Ventrikelnähe . . . . . 53; Mark 54

V. **Enzephalitis** 55

VI. **Multiple Sklerose** 57

VII. **Urämie** 58

Anhang 60

Digitized by the Internet Archive
in 2026

https://archive.org/details/IA41548311_0014

Die heutige Liquoruntersuchung umfaßt die quantitative und qualitative Eiweißbestimmung, die Kolloidkurven, die Bestimmung der Zellzahl sowie die Wa. R. als wichtigste Reaktionen. Dazu kommt Messung des Liquordrucks, Differenzierung der Zellen, bakteriologische Untersuchung, Bestimmung des Gehaltes an Zucker, Chloriden usw. Sie verfolgt den Zweck, die klinische Diagnostik weitgehend zu unterbauen. Ihre Ergebnisse dürfen nicht allein betrachtet werden, sondern es sollen vielmehr aus den Liquorveränderungen pathophysiologische Schlüsse auf die jeweiligen Veränderungen am Z. N. S. abgeleitet werden, wie K a f k a in seiner funktionell-genetischen Liquoranalyse bewiesen hat. Die Erfahrung geht heute dahin, daß die Liquordiagnostik niemals die klinischen Erwägungen beherrschen darf; sie ist nur ein — wenn auch wertvoller — Baustein im Rahmen der gesamten Diagnostik (D e m m e).

In dieser Arbeit sollen die zu Lebzeiten angefertigten Liquorbefunde den pathologischanatomischen Untersuchungsergebnissen gegenübergestellt und verglichen werden. In erster Linie wurde der größte Wert auf einwandfreie Sektionsbefunde gelegt.

Das gesamte Material stammt aus dem pathologischen Institut des Krankenhauses München-Schwabing, Leitung Professor Dr. S i n g e r.

Über den heutigen Stand der Theorie der Liquoruntersuchung kurz folgendes:

Der Plexus chorioideus ist höchstwahrscheinlich die einzige Liquorquelle. Aus dem 4. Ventrikel entleert er sich in das sog. „äußere System", dessen bindegewebigen Räume untereinander in Verbindung stehen. Dazu gehört die Dura mater, Arachnoidea und Pia mater. Der Abfluß des Liquors erfolgt längs den peri- und endoneuralen Lymphbahnen der Hirnnerven, der spinalen Nervenwurzeln und an den Pacchionischen Granulationen in das Venensystem.

Als Zellzahl sind 8/3 Zellen in 1 cbmm als Grenze zwischen normal und pathologisch anzusehen.

Der Ausfall der Kolloidkurven hängt zum Teil vom Verhältnis Globulin zu Albumin ab. Die Albuminwirkung kennzeichnet sich durch eine Schutzwirkung auf die Ausfällung der Globuline die in erster Linie für das Entstehen der Kolloidkurve maßgebend

sind, was sich besonders im Anfangsteil der Kolloidkurve zeigt. Die Art der Kurve kann aber nicht allein aus dem gegenseitigen Mengenverhältnis von Albumin zu Globulin erklärt werden, sondern bei typischen Krankheitsbildern sind typische Globuline vorhanden. Ausschlaggebend ist die Qualität und erst in zweiter Linie die Quantität des Globulins.

Vorerst soll ein kurzer Überblick über den heutigen Stand der Liquorforschung bei den wichtigsten Erkrankungen des Z. N. S. mitgeteilt werden.

Bei der Lues cerebrospinalis ist entsprechend der Vielgestaltigkeit des klinischen und anatomischen Bildes auch das humorale Bild keineswegs einheitlich. Sowohl die Akuität des Prozesses wie die Form der Lues und schließlich ihre Lokalisation wirken sich auf das Liquorbild aus. Da keine der einzelnen Formen ganz streng von der anderen zu scheiden ist, finden sich naturgemäß auch im Liquorbild fließende Übergänge, und nur die genaue Analysierung der einzelnen Liquorveränderungen bei voller Berücksichtigung der klinischen Symptome und Sektionsbefunde wird eine richtige Deutung des humoralen Bildes zulassen (Demme).

In Bezug auf die Qualität des Zellbildes wissen wir, daß das Vorkommen von Lymphocyten als charakteristisch anzusehen ist. Es besteht weitgehender Parallelismus zwischen dem Befunde an den Meningen und dem Zellbefunde im Liquor. Bei akuten Schüben treten in den Meningen wie im Liquor polynucleäre Leucocyten auf, während sonst ausschließlich Lymphocyten vorhanden sind.

Die Globuline sind bei Lues nicht so sehr quantitativ im Liquor verändert, sondern es spricht auch vieles dafür, daß sie qualitativ verschieden sind. Isoliert man die Globuline des Syphilitikers, wie es Samson getan hat, so bekommt man eine viel stärkere Mastixreaktion als bei Verwendung von Globulinen, die anderen Flüssigkeiten entstammen, bei gleicher Menge. Wenn wir in Fällen von Lues und Nichtlues parallel die Eiweißrelation und die Mastixreaktion ausführen, so sehen wir oft, daß trotz gleichen Globulingehaltes und auch ungefähr gleichen Albumingehaltes die Kurve des Syphilitikerliquors viel stärker ist als jene des Nichtsyphilitikers.

Daraus geht hervor, daß die Kolloidreaktionen des Liquors bei Lues sehr häufig besondere Veränderungen zeigen. Man spricht ja von der Lueszacke und sieht auch bei sonst anscheinend fast normalem Liquor leichte Kolloidveränderungen im linken Kurventeil. Wir haben Grund anzunehmen, daß diese Erscheinungen durch die quantitative und qualitative Globulinveränderung hervorgerufen werden.

Eine lokale Entstehung der Wa. R. wie bei Paralyse ist unwahrscheinlich, da eine Erkrankung des Gehirns oft nicht nachzuweisen ist. Wir können heute nur sagen, daß wir bezüglich der Herkunft und der Funktion der Wa. R. im Liquor bei der Syphilis noch vor vielen Rätseln stehen.

Der Liquor bei Paralyse ist meistens klar. Sollte er trübes Aussehen zeigen, so ist das nicht nur auf eine vermehrte Zellzahl zurückzuführen, sondern auch auf das Vorhandensein von Fibrinogen bzw. Fibringlobulin.

Die biologischen Erscheinungen, wie Wa. R. usw., überragen die entzündlichen, die vor allem durch die Zellmenge angezeigt werden, deutlich, zum Unterschied gegenüber der frischen Gehirnsyphilis, wo gerade die entzündlichen Erscheinungen im Vordergrunde stehen.

Die Zellzahl beträgt im Durchschnitt 100/3, was aber nicht ausschließt, daß wohl Zellzahlen von 900/3 bis 1500/3 vorkommen können; vorwiegend sind es Lymphocyten.

Das Gesamteiweiß ist fast immer vermehrt. In den meisten Fällen ist die Eiweißvermehrung nur auf Kosten der Globulinvermehrung entstanden, während eine Albuminvermehrung oft nicht vorhanden ist. Der Eiweißquotient ist daher so gut wie immer über 1.

Die sogenannte Paralysekurve der Kolloidreaktionen besteht bekanntlich darin, daß schon am Anfang der Kurve bei ganz niedrigen Verdünnungen maximale Kolloidveränderungen auftreten und daß diese durch mehrere Röhrchen erhalten bleiben. Diese Kurve findet sich bei der unbehandelten Paralyse so gut wie immer. Sie ist aber nicht lediglich auf die Paralyse beschränkt, denn im Verlauf einer akuten Meningitis und in manchen Fällen von multipler Sklerose, ja auch vielleicht beim Gehirntumor kommen ähnliche Kurven zustande. Zum Zustandekommen der Paralysekurven ist nicht nur das bestimmte relative Verhältnis der Eiweißkörper zueinander sowie das absolute quantitative Verhältnis maßgebend, sondern auch, wie Samson gezeigt hat, eine besondere qualitative Eigenart der Globuline. Zusammenfassend ist zu sagen, daß das Liquorglobulin der Paralyse ein charakteristisches Gepräge haben muß, um die charakteristische Form der Kolloidkurve hervorzubringen.

Die Wa. R. gibt im Liquor bei der Paralyse schon bei niedrigen Konzentrationen einen starken Ausfall. Ob die Wa. R. durch Antikörper, die im Liquorraum gebildet werden, oder durch lipoidartige Körper, die dem Z.N. S. entstammen, hervorgerufen wird, ist nicht zu entscheiden.

Bei der Meningitis steht die Entzündung mit allen ihren

humoralen und zellulären Erscheinungen im Vordergrund. Es handelt sich in allererster Linie um entzündliche Erkrankung der Meningen also um eine erhöhte Durchlässigkeit der meningealen Gefäße. Der Weg aus dem Blut ist hier in viel stärkerem Maße als bei der Paralyse offen. In Abhängigkeit vom Erreger kommt es zu einer Exudatbildung in den Meningen, wodurch ein neuer Faktor für die Entstehung der Liquorveränderung gegeben ist. da Teile des Exudats in den Liquor übertreten. Es ist zu unterscheiden zwischen Meningitiden ohne Exudatbildung, bei denen in erster Linie eine Permeabilitäts-Erhöhung die Liquorveränderung bedingt, und Meningitiden mit Exudat, wo sowohl die Permeabilitätserhöhung wie der direkte Übergang von Bestandteilen des Exudats in den Liquor in Frage kommt.

Die gesamte Erhöhung der Gesamteiweißwerte mit einem Vorwiegen der Albumine ist nicht allein durch die Permeabilitätserhöhung zu erklären. Die Globulinmenge im Blut ist vermehrt und daher können Globuline in den Liquor übertreten. Auch aus dem globulinreichen Exudat der Meningen können dieselben in den Liquor gelangen. Diese Möglichkeiten der Globulinanreicherung äußern sich in dem hohen Globulinwert des Meningitisliquor.

Die hohen Zellzahlen, gleichgültig ob Polynucleäre oder Lymphocyten, zeigen die Stärke des meningitischen Prozesses an.

Die Rechtskurve der Kolloidreaktionen, die parallel mit dem typischen Bilde der Eiweißrelation und der starken Zellvermehrung geht, ist durch die starke absolute Globulinmenge und die ebenfalls noch größere Albuminmenge hervorgerufen. Samson hat auch hier auf ein besonderes Globulin hingewiesen. Es wird angenommen, daß der lokale Prozeß vorwiegend zur Globulinvermehrung führt, und erst bei der allgemeinen Infektion der Meningen treten die sonst üblichen Verhältnisse ein (Steigerung des Gesamt-Eiweißes).

Beim Hirntumor zeigt sich gerade die überlegene Bedeutung einer funktionell genetischen Betrachtungsweise der Liquorbefunde (Kafka) gegenüber der rein empirischen Registrierung mehr oder weniger charakteristischer Veränderungen. Lage, Aufbau und Fernwirkung bedingen die Liquorveränderungen. Um zu einem richtigen Ergebnis gelangen zu können, muß bei der Operation bzw. Sektion unbedingt auf die Beziehung des Tumors zum Liquorsystem geachtet werden.

Der Liquor ist beim Hirntumor sehr oft xantochrom verfärbt. was nicht immer die Folge einer Blutung sein muß (Serumfarbstoffe). Tumorzellen, Pigment oder sonstige Bestandteile werden sehr selten gefunden. In den meisten Fällen besteht Druckerhöhung.

Eine Beeinflussung der Cerebrospinal-Flüssigkeit durch den Tumor wird natürlich dann am leichtesten möglich sein, wenn der Tumor oder seine Metastasen mit den liquorbildenden Räumen irgendwie in Verbindung getreten sind. Ventrikel-Liquor wird nur dann verändert, wenn der Tumor in den Ventrikel durchgebrochen ist oder wenn es zu Kommunikationsveränderungen gekommen ist, durch die der Ventrikelliquor in seinem Aufbau beeinflußt wird. Bei intracerebralen Tumoren, die nicht so groß sind, um wesentliche Kommunikationsstörungen oder Fernwirkungen auszuüben, findet sich oft ein normaler Ventrikel — ja, auch ein normaler Lumballiquor. Andererseits bieten die Tumoren, die mit den Meningen zusammenhängen, am meisten Möglichkeiten der Liquorveränderung.

I. Lues des Z. N. S.

A. Formen, welche der Lues cerebri zugehören.

a) Fälle mit anatomisch nicht faßbarem Befund.

Fall 1:

Klin. Diagn.: Lues manifesta.
Anat. Befund: Gehirn o. B. Alte Schwielenbildung in der linken Niere (interstitielle luische Nephritis).
Liquorbef.: Kein pathologischer Liquorbefund.

Fall 2:

Klin. Diagn.: Lues latens seronegativa.
Anat. Befund: Gehirn und Hirnhäute o. B.
Liquorbef.: Wa. R. ∅; Zellen in 1 cbmm: 24/3; Nonne ∅; Pandy ±; Weichbrodt ∅. Kolloidzacken in den starken Konzentrationen nur angedeutet.

Fall 3:

Klin. Diagn.: Verdacht auf Rückenmarkstumor.
Anat. Befund: Gehirn und Rückenmark o. B. Aortitis luica.
Liquorbef.: Wa. R. ∅; Nonne +; Pandy +; Weichbrodt +. Die Mastixkurve zeigt starke Ausfällung in den starken Konzentrationen. Goldsolreaktion normal.

Fall 4:

Klin. Diagn.: Lues II.
Anat. Befund: Gehirn und Hirnhäute o. B.
Liquorbefund: Wa. R. +; Zellen in 1 cbmm: 190/3; Nonne +; Pandy +; Weichbrodt +. Die Liquorkurven zeigen tiefe Optima sehr weit links in den starken Konzentrationen.

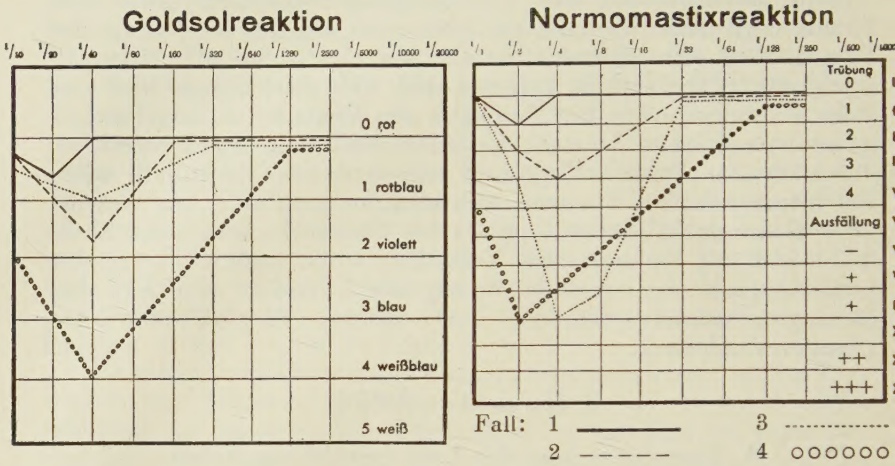

b) Fälle mit anatomisch faßbarem Befund.

Fall 1:

Klin. Diagn.: Lues cerebri oder Tumor cerebri.

Anat. Befund: Gefäße der weichen Haut über der Konvexität prall gefüllt. Aortitis luica asc. und desc. thoracica.

Liquorbef.: Wa. R. +; Zellen in 1 cbmm: 10/3; Nonne ++; Pandy ++; Weichbrodt ++. Die Kolloidkurven liegen in den stärkeren Konzentrationen, zeigen breites Optimum und gehen besonders in der Mastix-Reaktion sehr tief.

Fall 2:

Klin. Diagn.: Lues latens.

Anat. Befund: Gehirn zeigt etwas atrophische Windungen, besonders im Stirnbereich. Schädeldach auffallend schwer von eigentümlicher gelblicher Farbe. Gefäßfurchen undeutlich ausgeprägt. Über dem linken Os parietale wölbt sich ein halbkugeliger Tumor vor. Aortitis luica thoracica.

Liquorbef.: normaler Liquorbefund.

Fall 3:

Klin. Diagn.: Lues cerebri.

Anat. Befund: An einzelnen Schnittflächen am Putamen sowie am Thalamus Erweichungsherde. Die Gefäße der Basis starrwandig und erweitert. Gehirn von ziemlich weicher Konsistenz. Mikrosk. Lues cerebri. Chronische Leptomeningitis basalis mit entzündlicher Infiltration der Pia. Einscheidung der Nerven und Gefäße. Polsterförmige Intimaverdickungen der Basis-Arterien (Arteriosklerotisch). Geringe entzündliche Infiltration der Konvexitätsmeningen.

Liquorbef.: Wa. R. +; Zellen in 1 cbmm: 45/3. Die Kolloidkurven zeigen Ausfällungen in den starken Konzentrationen, besonders tief im Goldsol.

Fall 4:

Klin. Diagn.: Gehirn-Embolien.

Anat. Befund: Multiple embolische Gehirnerweichungsherde vorwiegend im Bereich des rechten Scheitel-Stirnhirns, des linken Stirn- und Schläfenlappens. Die Pia zeigt an manchen Stellen Blutpunkte oder kleine Blutungen, die sich von der sonst anämischen Hirnrinde deutlich abheben. Die Blutungen befinden sich besonders im Gebiet des rechten Parietal-, des linken Frontal- und Temporallappens.

Liquorbef.: Wa. R. +; Zellen in 1 cbmm: 27/3; Nonne ∅; Pandy +; Weichbrodt +. Kolloidreaktionen zeigen Ausfällungen in den starken Konzentrationen.

Fall 5:

Diagn.: Apoplexie.

Anat. Befund: Mehrere kleine Erweichungsherde in der linken inneren Kapsel. Auf dem Horizontalschnitt erkennt man reiskorngroße Erweichungsherde im Bereiche der linken inneren Kapsel. Basale Hirngefäße hochgradig sklerotisch.

Liquorbef.: Wa. R. +; Zellen in 1 cbmm: 86/3; Nonne +; Pandy +; Weichbrodt +. Die Kolloidkurven gehen in beiden Reaktionen sehr tief, liegen noch in den starken Konzentrationen.

Fall 6:

Klin. Diagn.: Lues.

Anat. Befund: Makroskop. Gehirn o. B. Mikroskop. herdförmige Erweichungen in der Rinde der Insel mit typisch ischämisch veränderten Zellen. Starker Zellausfall im dorsalen Band der Olive, vereinzelt Bakterienausgüsse der Gefäße in der Rinde.

Liquorbef.: Wa. R. +; Zellen in 1 cbmm: 6/3; Nonne ∅; Pandy ∅; Weichbrodt ∅. Die Kolloidreaktionen zeigen keinen tiefen Ausfall und liegen weit links.

Fall 7:

Klin. Diagn.: Lues. Arteriosklerotische Demenz.

Anat. Befund: Hirnbasisgefäße mit sklerotischen Einlagerungen 3. Grades. Gehirnoberfläche zeigt gering verdickte Pia. Aortitis luica.

Liquorbef.: Kein krankhafter Liquorbefund.

Fall 8:

Klin. Diagn.: Frische Apoplexie.

Anat. Befund: Frische Erweichung des rechten Occipitallappens, besonders des medialen Teiles. Sklerose der Hirnbasisgefäße. Auf dem Schnitt eine Erweichung im rechten Occipitallappen, der Herd ist zweimarkstückgroß und von etwas dunklerer Farbe als die Umge-

bung. Er liegt nahe der medialen Grenze des Lappens.

Liquorbef.: Wa. R. +; Nonne ∅; Pandy ±. Die Kolloidkurven bewegen sich in den starken Konzentrationen und zeigen Ausfälle von mittlerer Tiefe.

Fall 9:

Klin. Diagn.: Lues cerebri. Alter Erweichungsherd in der linken Kapsel.

Anat. Befund: An einzelnen Schnittflächen am Putamen sowie im Thalamus Erweichungsherde. Gehirn von ziemlich weicher Konsistenz. Die weichen Hirnhäute leicht hyperämisch, leicht sulzig.

Liquorbef.: Wa. R. +; Zellen in 1 cmm: 45/3; Nonne +; Pandy +; Weichbrodt ±. Die Kolloidkurven liegen in den stärkeren Konzentrationen. Während die Mastix-Reaktion eine Kurve von mittlerer Tiefe gibt, liefert die Goldsolreaktion eine solche mit tiefem, breitem Optimum.

Fall 10:

Klin. Diagn.: Aorten-Lues.

Anat. Befund: Lues cerebri. Histologisch: Zellige Infiltration der Meningen. Starke Vermehrung der Gefäßwandzellen als Ausdruck endarteriitischer Veränderungen.

Liquorbef.: Wa. R. ∅; Zellen in 1 cmm: 14/3; Nonne +; Pandy ++; Weichbrodt +. Die Kolloidkurven zeigen tiefe breite Optima in den starken bzw. mittleren Kozentrationen.

Fall 11:

Klin. Diagn.: Alte Lues des Z. N. S.

Anat. Befund: Chronische recurrierende Endocarditis der Mitralis. Erweichungsherd in der Rinde des Stirnhirns.

Liquorbef.: Wa. R. ∅: Zellen in 1 cmm: 14/3; Nonne +: Pandy +: Weichbrodt ∅. Kolloidzacken mit Ausflockung in starken Konzentrationen, besonders im Mastix.

Normomastixreaktion

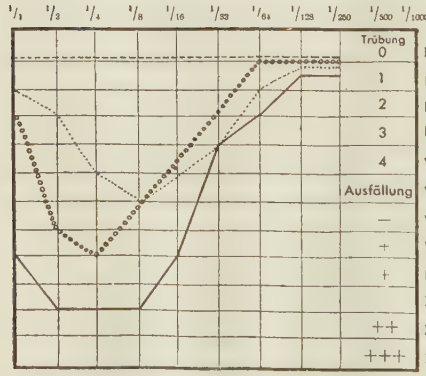

Goldsolreaktion

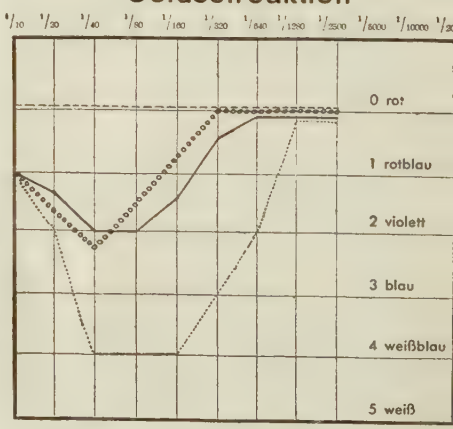

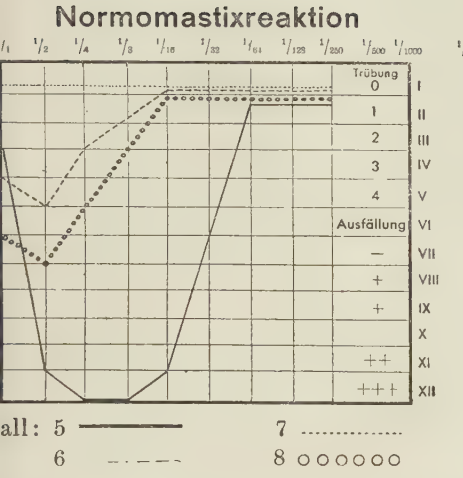

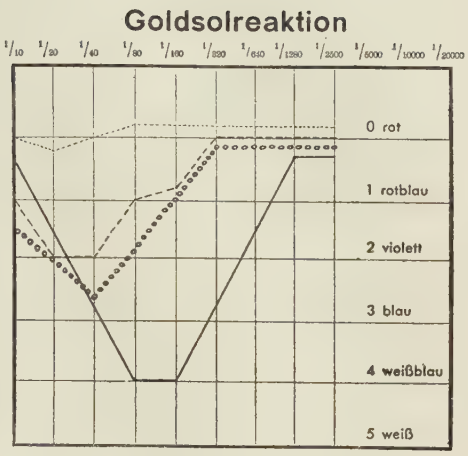

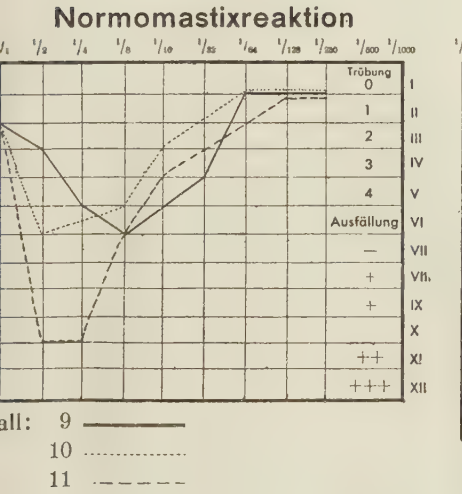

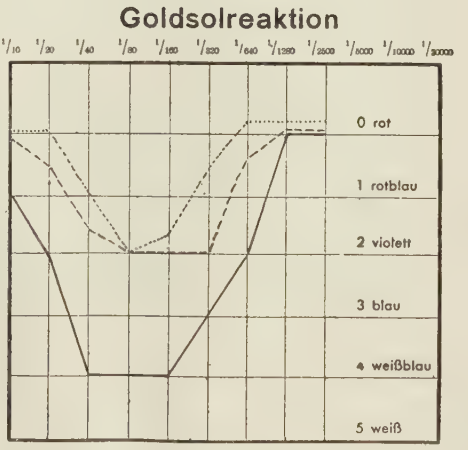

Zusammengestellt sind alle Beobachtungen, die klinisch mit der Diagnose Lues cerebri zur Liquoruntersuchung und dann zur Autopsie kamen.

Bei den vier Fällen unter a) wird klinisch die Diagnose Lues gestellt. Aanatomisch kann aber am Gehirn kein krankhafter Be-

fund festgestellt werden. Dagegen zeigt der Liquor deutliche Veränderungen. Die Zellzahlen sind durchweg niedrig, die Eiweißreaktionen ergeben mittlere Ausfälle. Die Kolloidkurven liegen in den starken Konzentrationen und zeigen durchschnittlich geringe Tiefe. Nur im 1. Fall besteht bei negat. anat. Gehirnbefund auch ein normaler Liquorbefund.

Die unter b) angeführten Fälle ergeben alle anatomisch einen luischen Befund am Z. N. S. und mehr oder minder starke Liquorveränderungen. Die Zellzahlen gehen in keinem Fall über 100/3. Eine starke Eiweißvermehrung liegt bei keiner Untersuchung vor. Die Kolloidkurven liegen immer in den starken Konzentrationen und gehen nicht besonders tief.

Beim Vergleich der Liquorbefunde untereinander kann zwischen den Fällen mit negatitvem und positivem autoptischen luischen Gehirnbefund kein wesentlicher Unterschied bei den verschiedenen Reaktionen gefunden werden.

Obwohl in 3 Fällen unter a) durch den krankhaften Liquorbefund die klin. Diagnose Lues des Z. N. S. noch gestützt wurde, konnte bei der Autopsie kein krankhafter Befund erhoben werden. Dagegen konnten bei den 11 Fällen unter b) bei einem anatomisch für Lues sprechenden Befund die klinische wie die Liquordiagnose bestätigt werden.

Daraus folgt: Anatomisch nachweisbare organische Befunde machen Liquorsyndrome, aber auch bei anatomisch nicht faßbaren Veränderungen des Z. N. S. können diese bestehen. Die Liquorveränderungen sind bei anatomisch faßbaren und nicht faßbaren Befunden im wesentlichen von der gleichen Art.

B. Formen, welche der luis'schen Meningitis zuzurechnen sind.

Fall 1:

Klin. Diagn.: Lues III cerebrospinalis.
Anat. Befund: Lues cerebri. Meningitis luica. Die Meningen zeigen insbesondere über dem Stirnhirn und anschließendem Schläfen- und

Scheitellappen eine diffuse weißliche Verdickung sowie kleine Einlagerungen.

Liquorbef.: Wa. R. +; Zellen in 1 cmm: 16/3; Nonne +; Pandy +; Weichbrodt +. Die Mastixreaktion zeigt sehr starke Auflockerung in den ersten Röhrchen, was bei der Paralyse besonders häufig ist. Im Goldsol liegt die Verfärbung in den starken Konzentrationen, geht jedoch nicht so tief wie beim Mastix.

Fall 2:

Klin. Diagn.: Lues cerebri.

Anat. Befund: Umschriebene Meningitis luica gummosa mit multiplen größeren und kleineren Gummen im linken Frontalpol, in der rechten Zentralregion sowie in der Insel und in der vorderen rechten Occipitalgegend. Im linken Frontalpol findet sich ein mit den weißen Häuten sowie mit der Dura verwachsenes etwa wallnußgroßes Gumma.

Liquorbef.: Wa. R. +; Zellen in 1 cmm 87/3; Nonne +; Pandy ++; Weichbrodt +. Die Kolloidkurven zeigen Ausflockungen mittleren Grades mit der Tendenz in die mittleren Konzentrationen zu rücken.

Fall 3:

Klin. Diagn.: Dementia paralytica.

Anat. Befund: Chronische Pachymeningitis hypertrophicans superior (Charcot). Die Meningen über dem Frontalpol sind oedemadös und leicht getrübt. Über der Medulla sind die Meningen bräunlich verfärbt, über dem oberen Halsmark stark gerötet, verdickt und ausgedehnt mit dem Rückenmark verwachsen. Auch in den unteren Rückenmarksabschnitten scheinen die Meningen verdickt u. verklebt.

Liquorbef.: Wa. R. ∅; Zellen in 1 cmm: 150/3; Serum W. R. +; Nonne +; Pandy +; Weichbrodt +. Die Kolloidkurven liegen ausgesprochen in den starken Reaktionen und zeigen besonders im Mastix starke Ausfällungen.

Fall 4:

Klin. Diagn.: Status epilepticus. Paralyse?

Anat. Befund: Ausgedehnte Leptomeningitis spinalis chron. mit Verwachsungen der harten und weichen Meningen miteinander im Bereich des 4. und 5. Brustwirbelkörpers. Die weichen Meningen an der Konvexität des Gehirns sind oedematös, größtenteils verdickt und milchig getrübt, insbesondere im Bereiche der beiden Frontlappen. In der ganzen Ausdehnung des Rückenmarks zeigen die Häute denselben krankhaften Befund.

Liquorbef.: Wa. R. +; Zellen in 1 cmm 70/3; Nonne +; Pandy +; Weichbrodt +. Die Kurven zeigen maximale Optima in den starken Konzentrationen.

Alle 4 Fälle zeigen einen für Lues sprechenden anatomischen Befund und bestätigen die klinische Diagnose. Die krankhaften Veränderungen treffen vorwiegend die Meningen. Auch die Liquorbefunde zeigen erhebliche krankhafte Veränderungen. Die Zellzahlen sind — abgesehen von Fall 3 — nicht hoch. Die Eiweißreaktionen ergeben außer Fall 2, bei dem sie sehr starke Ausfällung zeigen, mittlere Werte. Die Kolloidkurven liegen durchweg in den starken Konzentrationen und erreichen besonders in den Fällen 1—4 optimale Tiefe.

Der Vergleich der Liquorbefunde untereinander ergibt eine durchschnittliche Zellzahl von 50/3, die Betrachtung der Eiweißwerte und Kolloidkurven läßt keinen Zusammenhang zwischen der Eiweißmenge einerseits und der Intensität und Lage der Kurve andererseits finden. Es hängt der Ausfall der Kolloidkurven eben nicht von der Quantität des Eiweißes als vielmehr von seiner Qualität ab.

Zwischen dem Liquorbild der luischen Meningitis und den Formen, welche der Lues cerebri zugehören, besteht ein Unterschied insofern, als die Zellzahlen und Eiweißwerte bei ersterer etwas höher sind. Die Kolloidkurven der luischen Meningitis liegen in den gleichen Konzentrationen, liegen aber durchweg bedeutend tiefer.

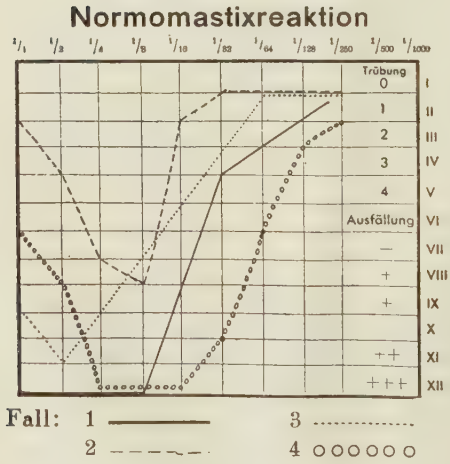

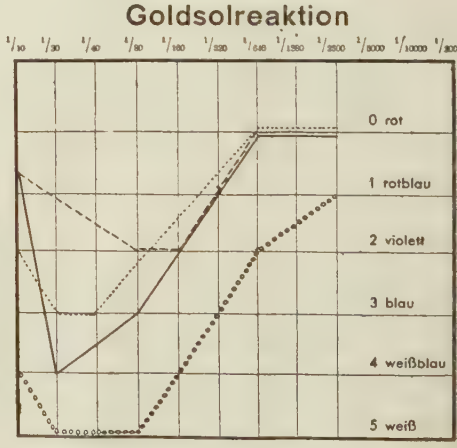

C. Tabes dorsalis.

Fall 1:

Klin. Diagn.: Seronegat. Tabes?

Anat. Befund: Das Rückenmark zeigt in Höhe des 6. Brustwirbels Verschmälerung. Das Grau is in diesem Bereich nicht zu erkennen.

Liquorbef.: Die Kolloidkurven zeigen nur andeutungsweise ganz links schwache Zacken. Sonst normaler Liquorbefund.

Fall 2:

Klin. Diagn.: Tabes. Aorten Insufficienz (luica).

Anat. Befund: Tabes dorsalis. Aortitis luica. Im Schädeldach finden sich einige markstückgroße teilweise auch nur erbsengroße verdünnte Stellen. Die weichen Hirnhäute sind weißlich getrübt. Das Rückenmark zeigt auf dem Schnitt besonders im Brustteil eine graue Verfärbung der Hinterstränge.

Liquorbef.: Wa. R. +; Pandy +. Beide Kurven zeigen eine Zacke bei 1/4, während der Ausfall in der Mastixreaktion maximal ist, ist er in der Goldsolreaktion nur angedeutet.

Fall 3:

Klin. Diagn.: Tabes dorsalis.

Anat. Befund: Tabes dorsalis. Der makroskopische Befund ergibt eine graue Degeneration der Hinterstränge des Rückenmarks. Mikroskopisch sind im Brustmark kleine Bezirke vollkommen degeneriert, vor allem die ovalen Hinterstrangbündel und Gollschen Stränge. Die übrigen Querschnittpartien zeigen wohl noch Markscheidenfärbung im Hinterstranggebiet, jedoch ist diese weniger intensiv als in den vorderen und seitlichen Partien.

Liquorbef.: Wa. R. ∅; Zellen in 1 cmm 8/3; Nonne ∅; Pandy +++; Weichbrodt: ∅. Mastixkurve nur angedeutet, Goldsolkurve nicht tief, aber etwas stärkerer Ausfall in den mittleren Konzentrationen.

Fall 4:

Klin. Diagn.: Tabes dorsalis.

Anat. Befund: Tabes dorsalis. Das Rückenmark zeigt auf einem Querschnitt in Höhe der Lendenanschwellung deutliche Graufärbung der Hinterstränge. Histologisch ist sowohl im Hals wie auch im Lendenmark in der Markscheidenfärbung deutliche Degeneration im Gebiet der Hinterstränge zu sehen.

Liquorbef.: Wa. R. +; Zellen in 1cmm: 364/3; Nonne +; Pandy +; Weichbrodt +. Beide Kurven zeigen maximal Ausfall in den starken Konzentrationen.

Durch das autoptische Bild kann in jedem Fall die klinische Diagnose bestätigt werden. Die Zellzahlen und Eiweißwerte sind nur im Fall 4 erhöht während in den anderen Fällen keine wesentliche Veränderung in dieser Hinsicht vorliegt.

Im Fall 4 erreichen die Kolloidkurven in den st. Konzentrationen maximale Ausfälle und sind den Kurven bei Paralyse ähnlich. Auch Fall 3 zeigt im Mastix noch eine optimale Tiefe während bei den beiden anderen Fällen Zackenbildung nur angedeutet ist.

Sehr interessant sind die Fälle 1 und 3, bei denen trotz erheblicher anatomischer Veränderungen am Z. N. S. keine bedeutenden Liquorbefunde erhoben werden konnten. Auch die Wa. R. ist hier negativ. Scheinbar handelt es sich hier um ein ruhendes Stadium.

Von einer typischen Tabeskurve kann nicht gesprochen werden. Schmitt beobachtete bei der Goldsolreaktion in 26.6 % Paralysekurven, in 33,7% Meningitiskurven, 12% unregelmäßige luische Flockungen, 27,7 % Ausfälle. Was die Mastixreaktion betrifft, so kann die Kurve dem Lues cerebritypus sehr ähnlich sein (K a f k a). Allgemein ist das gelegentliche Vorkommen bei der Tabes anerkannt.

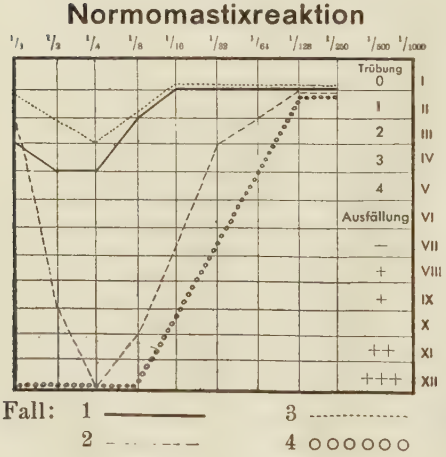

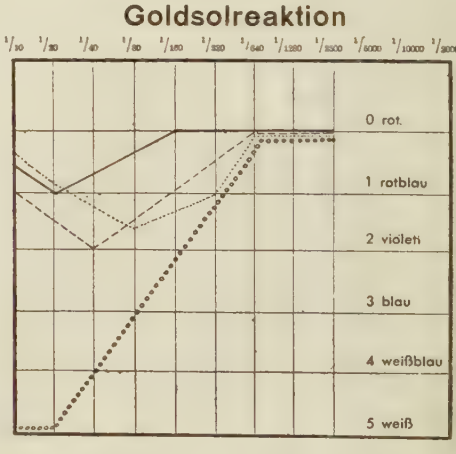

D. Progressive Paralyse.

Fall 1:

Klin. Diagn.: Status paralyticus.

Anat. Befund: Leptomeningitis chronica, fibrosa der Konvexität. Ältere Erweichungsherde an der Basis des rechten Temporlappen. Gering-

gradige Hydrocephalus int. Windungen des rechten Temporallappens verschmälert.

Liquorbefund: W. R. +; Nonne +; Pandy +; Weichbrodt +. Beide Kurven zeigen maximalen Ausfall in den ersten Röhrchen. Sehr breites Optimum.

Fall 2:

Klin. Diagn.: Lues cerebrospinalis.

Anat. Befund: Progressive Paralyse. Die Pia über der Konvexität ist oedematös durchtränkt, die Gehirnwindungen insbesondere frontal etwas verschmälert.

Liquorbef.: Wa. R. +; Nonne +; Pandy +; Weichbrodt +. Maximaler Ausfall in beiden Reaktionen mit breitem Optima.

Fall 3:

Klin. Diagn.: Lues cerebri.

Anat. Befund: Paralyse I. Die weiche Hirnhaut ist weitgehend oedematös verändert. Die Windungen sind etwas abgeplattet.

Liquorbef.: Wa. R. +; Nonne +; Pandy ++; Weichbrodt +. In der Mastixreaktion erreicht die Kurve ihr Maximum erst im vierten Röhrchen. Die Goldsolkurve zeigt eine Zacke in den mittleren Konzentrationen.

Fall 4:

Klin. Diagn.: Progressive Paralyse.

Anat. Befund: Progressive Paralyse mit geringgradiger Atrophie des Stirn- und Parietalhirns. Trübung der Meningen über der Konvexität.

Liquorbef.: Wa. R. +; Zellen in 1 cmm: 12/3; Nonne +; Pandy +; Weichbrodt +. Die Kolloidkurven zeigen in beiden Reaktionen in den starken Konzentrationen maximale breite Optima.

Fall 5:

Klin. Diagn.: Lues latens. Paralyse.

Anat. Befund: Hirn im ganzen etwas gequollen, Furchen verstrichen. Aortitis luica.

Liquorbef.: Wa. R. +; Zellen in 1 cmm: 176/3; Nonne +; Pandy +; Weichbrodt +. Beide Kolloidkurven haben sehr breites maximales Optimum, von den starken Konzentrationen zu den mittleren reichend. 5 Monate später ergibt der Liquorbefund eine stärkere Vermehrung des Eiweißes. Die Kolloidkurven haben schmäleres Optimum, das mehr in die mittleren Konzentrationen verlagert ist.

Fall 6:

Klin. Diagn.: Progressive Paralyse.

Anat. Befund: Paralyse. Aortitis luica. Drei Rückenmarksquerschnitte zeigen im histologischen Bild keinen krankhaften Befund.

Liquorbefund: W. R. +; Zellen in 1 cmm: 136/3; Nonne +; Pandy +; Weichbrodt +. Maximaler Ausfall vor allem der Mastixreaktion in den starken Konzentrationen.

Fall 7:

Klin. Diagn.: Progressive Paralyse.

Anatom. Befund: Progressive Paralyse. Aortitis luica. Oedem und geringe Trübung der Meningen besonders über dem Stirnlappen beiderseits.

Liquorbef.: Wa. R. +; Zellen in 1 cmm: 51/3; Nonne + (+); Pandy ++; Weichbrodt +. In beiden Reaktionen außerordentlich breite maximale Optima, die von den starken bis weit in die mittleren Konzentrationen reichen.

Durch den anatomischen Befund konnte in allen Fällen die klinische Diagnose bestätigt werden.

Außer in einem Fall betragen die Zellwerte immer unter 100/3.

Die Eiweißreaktionen zeigen vorwiegend Trübung und nur ganz vereinzelt Ausflockung in der Phase I Reaktion.

Sehr einheitlich sind die Kolloidkurven, die fast alle in den starken Konzentrationen einen außerordentlich starken Ausfall aufweisen. Bei der Mastixreaktion wird in den Fällen 2 und 4 das Maximum allerdings erst im 3. und 4. Röhrchen erreicht; in der Goldsolreaktion treten dieselben Ausfälle auf, nur Fall 4 zeigt eine Zacke in den mittleren Konzentrationen, die mehr dem meningitischen Typus entsprechen dürften. Evtl. wäre auch die Mastixkurve dieses Falles als eine Meningitis-Kurve mit tiefem, breitem Optimum aufzufassen, was vielleicht durch die anatomisch festgestellten reichlichen oedematösen Auflagerungen gerechtfertigt werden könnte. Bei fast allen Kurven erstreckt sich der maximale Ausfall auf 2—3 Röhrchen.

Die Wa. R. im Liquor war in jedem Fall positiv.

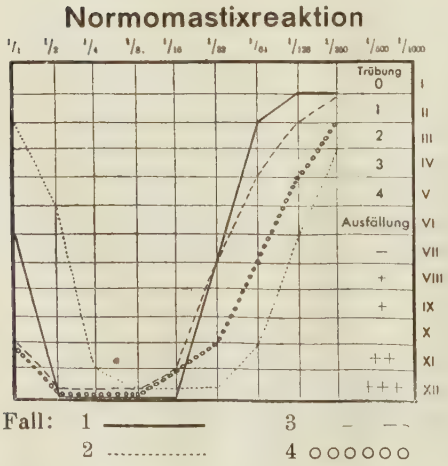

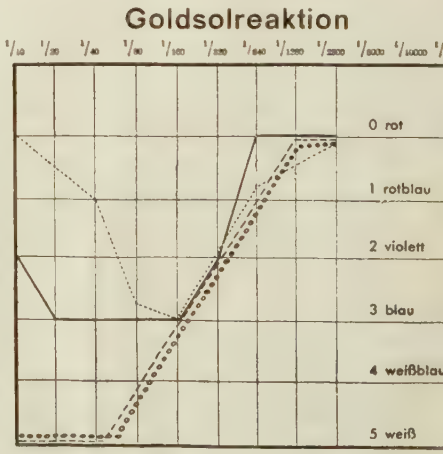

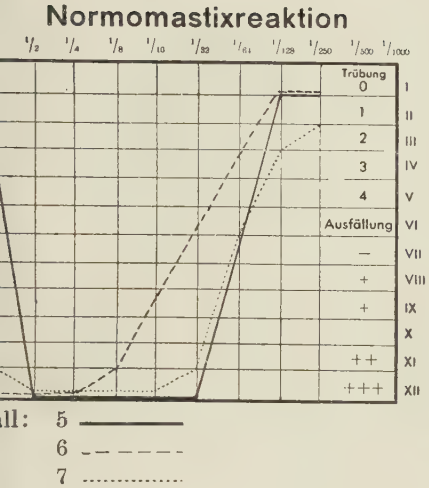

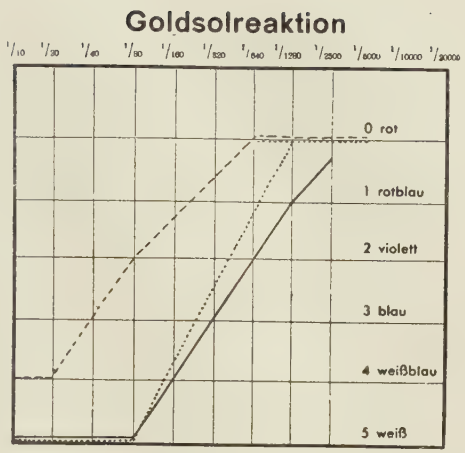

II. Meningitis.

Meningitis tuberculosa:

Fall 1:

Klin. Diagn.: Meningitis tbc.

Anat. Befund: Tuberkulöse eitrige Meningitis an der Basis. Die Umgebung der Sella turcica und der mittleren Schädelgrube ist mit leicht fließendem, grüngelbem Eiter bedeckt, der sich vor allem an der Basis findet.

Liquorbef.: Wa. R. ∅; Zellen in 1 cmm: 600/3; Nonne ++; Pandy +. Im Mastix geht die Kolloidkurve sehr tief, nicht so tief im Goldsol, die Kurven haben ihr Maximum am Übergang von den starken zu den mittleren Konzentrationen.

Fall 2:

Klin. Diagn.: Meningitis.

Anat. Befund: Meningitis tbc. Besonders an der Basis des Gehirns oedemartige Auflagerungen von gelblicher Farbe u. Knötchenbildung.

Liquorbef.: Wa. R. ∅; Zellen in 1 cmm: 824/3; Nonne +; Pandy +; Weichbrodt +. Kolloidkurven zeigen Zacke in den mittleren Konzentrationen, das Maximum der Mastixreaktion ist tiefer als das im Goldsol.

Fall 3:

Klin. Diagn.: Meningitis tbc.
Anat. Befund: Meningitis tbc. basilaris. Knötchenförmige Trübung der Meningen an der Basis und im Orbitalbereich.
Lequorbef.: Wa. R. ∅; Zellen in 1 cmm: 1350/3; Nonne ++; Pandy ++; Weichbrodt ++. Die Kolloidkurven liegen in den mittleren Konzentrationen, das Optimum ist im Mastix tiefer als im Godlsol.

Fall 4:

Klin. Diagn.: Meningitis.
Anat. Befund: Meningitis tbc. Trübungen und Verdickungen der Meningen an der Konvexität vorwiegend an der Basis. Knötchenbildung.
Liquorbef.: Wa. R. ∅; Zellen in 1 cmm: 165/3; Nonne +; Pandy +; Weichbrodt +. Beide Kolloidkurven in den mittleren Konzentrationen, das Optimum im Mastix erreicht mittleren Ausfall.

Fall 5:

Klin. Diagn.: Meningitis tbc.
Anat. Befund: Meningitis basilaris. Die weichen Häute an der Basis sind von einem grüngelben, schmierigen Belage bedeckt, auch die Dura und die Nervi optici sind gelblich verfärbt.
Liquorbef.: Wa. R. ∅; Zellen in 1 cmm: 209/3; Nonne ++; Pandy ++. Beide Kolloidkurven sind sehr weit nach rechts in die schwachen Konzentrationen verlagert. Das Optimum ist besonders im Mastix sehr tief.

Fall 6:

Klin. Diagn.: Meningitis tbc.
Anat. Befund: Meningitis tbc. basilaris.
Liquorbef.: Wa. R. ∅. Die Kolloidkurven liegen am Übergang von den starken zu den schwachen Konzentrationen, gehen im Mastix sehr tief, weniger im Goldsol.

Fall 7:

Klin. Diagn.: Meningitis luica.
Anat. Befund: Ausgedehnte Basalmeningitis tbc. Aortitis luica. Das Gehirn weist an seiner Basis oedematöse weißlich verdickte mit zahllosen stecknadelkopfgroßen Knötchen übersäte Einlagerungen im Bereich der weichen Hirnhaut auf.
Liquorbef.: Wa. R. +; Zellen in 1 cmm: 203/3; Nonne ++; Pandy ++; Weichbrodt ++. Die Kolloidkurve geht im Mastix sehr tief, hat sehr breites Optimum und ist sehr weit rechts verlagert. Im Goldsol liegt das Optimum in den mittleren Konzentrationen, ist sehr breit und von mittlerer Tiefe.

Fall 8:

Klin. Diagn.: Meningitis tbc.
Anat. Befund: Meningitis basilaris. An der Basis des Gehirns finden sich die weichen Hirnhäute im Bereiche des Circulus arteriosus grüngelblich verfärbt.
Liquorbef.: Wa. R. ∅; Zellen in 1 cmm: 990/3; Nonne ++; Pandy ++. Die Masixkurve liegt in den mittleren Konzentrationen und ist nicht besonders tief. Dagegen ist die Goldsolkurve sehr weit nach rechts in die schwachen Konzentrationen verschoben und zeigt breites Optimum.

Fall 9:

Klin. Diagn.: Meningitis tbc.
Anat. Befund: Meningitis tbc. An der Hirnbasis finden sich grünliche eitrige Auflagerungen. Es lassen sich kleine Knötchen erkennen.
Liquorbef.: Wa. R. ∅; Zellen in 1 cmm: sehr zahlreich; Nonne + (+); Pandy ++ Weichbrodt +. Die Kolloidkurven liegen im Mastix am Übergang von den starken zu den mittleren Konzentrationen, im Goldsol in den mittleren Konzentrationen, beide Kurven zeigen ein tiefes Optimum.

Fall 10:

Klin. Diagn.: Meningitis tbc.
Anat. Befund: Meningitis tbc. An der Hirnbasis, besonders im Bereich der Infundibulargegend, finden sich dicke, wulstige Einlagerungen, desgleichen in den Fissurae beiderseits.
Liquorbef.: Wa. R. ∅; Zellen in 1 cmm 380/3; Nonne ++; Pandy ++; Weichbrodt. Beide Kurven haben doppeltes Optimum in den mittleren bis schwachen Konzentrationen.

Fall 11:

Klin. Diagn.: Meningitis tbc.
Anat. Befund: Meningitis tbc. basilaris. Im Bereich der Hirnbasis zeigen oedematös verdickte weiche Häute knötchenförmige Einlagerungen.
Liquorbef.: Wa. R. ∅; Zellen in 1 cmm: reichlich Lymphoc. Nonne + (+); Pandy + (+); Weichbrodt ∅. Die Kolloidkurven zeigen kein besonders tiefes Optimum, sie liegen besonders im Goldsol in den mittleren Konzentrationen.

Fall 12:

Klin. Diagn.: Meningitis tbc.
Anat. Bef.: Meningitis tbc. basilaris. An der Gehirnbasis zeigen die weichen Häute Verdickung, Einlagerungen von Eiter und miliaren Knötchen, besonders über den Furchen. Liquor trübe.

Liquorbef.: Wa. R. ∅; Zellen in 1 cmm: stark vermehrt, überwiegend Lymphoc. Nonne ++; Pandy ++; Weichbrodt +. Beide Kolloidkurven sind sehr tief und liegen stark in den mittleren Konzentrationen. Das Optimum ist besonders im Mastix sehr breit.

Fall 13:

Klin. Diagn.: Meningitis tbc.
Anat. Bef.: Meningitis tbc. basilaris. An der Hirnbasis finden sich Trübungen und kleine Knötchen mit geringgradiger Eitereinlagerung.
Liquorbef.: Wa. Ra. ∅; Zellen in 1cmm: sanquis; Nonne ++; Pandy ++; Weichbrodt ±. Die Mastixreaktion hat tiefes und sehr breites Optimum in den mittleren Konzentrationen, im Goldsol liegt das Optimum in den schwachen Konzentrationen.

Fall 14:

Klin. Diagn.: Meningitis tbc.
Anat. Befund: Meningitis tbc. basilaris. Die weichen Häute sind im Bereiche der Hirnbasis von gelblichen oedemätösen Einlagerungen durchsetzt. Entlang der Furchen erkennt man auch Knötchen.
Liquorbef.: Wa. R. ∅; Zellen in 1 cmm: 261/3 (Lymphocyt.); Nonne ++; Pandy ++; Weichbrodt ±. Kolloidkurven liegen im Mastix in den mittleren, im Goldsol in den schwachen Konzentrationen. Die Optima sind sehr tief, besonders im Mastix.

Fall 15:

Klin. Diagn.: Meningitis tbc.
Anat. Befund: Meningitis tbc.basilaris. An der Hirnbasis sind die weichen Häute verdickt, die Sulci infiltriert, besonders über dem linken Schläfenpol. Im Bereich der Hirnbasis kleinste Knötchen.
Liquorbefund: Wa. R. ∅; Zellen in 1 cmm: 356/3 (Lymphocyt.); Nonne ++; Pandy ++; Weichbrodt ∅. Beide Kolloidkurven liegen in den mittleren Konzentrationen und haben breite Optima.

Fall 16:

Klin. Diagn.: Meningitis tbc.
Anat. Befund: Meningitis tbc. basilaris. An der Hirnbasis finden sich ausgedehnte, gelblich-käsige Einlagerungen.
Liquorbef.: Wa. R. ∅; Zellen stark vermehrt (Lymphoc.); Nonne ++; Pandy ++; Weichbrodt ∅. Beide Kolloidkurven liegen in den mittleren Konzentrationen und zeigen doppelte Optima.

Fall 17:

Klin. Diagn.: Meningitis tbc.
Anat. Befund: Meningitis tbc. basilaris. An der Hirnbasis findet sich ausstrahlend in die Fossa sylvii eine milchige Trübung. Auch über

beiden Stirnlappen und an der Oberseite des Kleinhirns sind die Meningen getrübt.

Liquorbef.: Wa. R. ∅; Zellen stark vermehrt (Lympho. vorw.); Nonne ++; Pandy ++; Weichbrodt +. Der Liquor xanthochrom. Die Mastixkurve zeigt ein sehr breites Optimum mit maximalem Ausfall in den mittleren und schwachen Konzentrationen; die Goldsolkurve zeigt tiefes doppeltes Optimum in den schwachen Konzentrationen.

Fall 18:

Klin. Diagn.: Meningitis tbc.

Anat. Befund: Meningitis tbc. basilaris geringgradig. An der Hirnbasis finden sich kleine Knötchen.

Liquorbef.: Wa. R. ∅; Zellen in 1 cmm: 67/3 (Lymphocy); Nonne ++; Pandy ++; Weichbrodt ±. Beide Kolloidkurven liegen in den schwachen Konzentrationen und gehen sehr tief.

Fall 19:

Klin. Diagn.: Meningitis tbc.

Anat. Befund: Meningitis tbc. basilaris.

Liquorbef.: Wa. R. negativ; Zellen stark vermehrt, überwiegend Lymphoc. Der Ausfall der Mastixreaktion liegt noch in den starken Konzentrationen, während die Goldsolreaktion in den mittleren Konzentrationen liegt.

Fall 20:

Klin. Diagn.: Meningitis tbc.

Anat. Befund: Meningitis tbc. basilaris. Die weichen Häute zeigen an der Basis sulzige Durchtränkung und grünlich, eitrige Auflagerungen. Kleinste, kaum stecknadelkopfgroße Knötchen sind erkennbar.

Liquorbefund: Wa. R. ∅; Zellen in 1 cmm: 152/3 (überw. Lymphoc.); Nonne + (+); Pandy ++; Weichbrodt ±. Die Kolloidreaktionen liegen noch in den starken Konzentrationen und gehen nicht besonders tief.

Fall 21:

Klin. Diagn.: Meningitis tbc.

Anat. Befund: Meningitis tbc. basilaris. An der Basis des Gehirns ausgedehnte grünlich, oedematöse Auflagerungen, massenhaft kleinste weißliche Knötchen erkennbar.

Liquorbef.: Wa. R. ∅; Zellen in 1 cmm: 506/3; Nonne +; Pandy +; Weichbrodt +. Die Kolloidkurven a) liegen im Mastix noch in den starken Konzentrationen, während sie im Goldsol schon die Tendenz nach rechts zu wandern erkennen lassen. — Eine Woche

später zeigen die Kurven b) in beiden Reaktionen die gleiche Form, liegen aber schon deutlich in den mittleren Konzentrationen. Eine weitere Woche später (Kurve c) hat sich zwar nicht viel geändert, aber das Bestreben, weiter nach rechts zu rücken, ist deutlich erkennbar.

Fall 22:

Klin. Diagn.: Meningitis tbc.
Anat. Befund: Meningitis tbc. basilaris. An der Hirnbasis sind die subarachnoidealen Räume mit oedematösen graugelben Massen angefüllt.
Liquorbef.: Wa. R. ∅; Zellen in 1 cmm: 614/3 (überw. Lymphoc.). Die Kurven a) liegen noch am Übergang von den starken zu den mittleren Konzentrationen, während 4 Tage später die Kurven im Mastix die Tendenz nach rechts zu rücken zeigen und im Goldsol bereits in den mittleren Konzentrationen liegen.

Fall 23:

Klin. Diagn.: Meningitis tbc.
Anat. Befund: Meningitis tbc. basilaris. Meningen an der Basis stark getrübt und infiltriert und kleine Knötchen entlang der Furchen.
Liquorbef.: Wa. R. ∅; Zellen: stark vermehrt (überw. Lymphoc.); Nonne ++; Pandy ++; Weichbrodt ∅. Beide Kurven liegen am Übergang von den starken zu den mittleren Konzentrationen. Nach 6 Tagen ist geringe, aber deutliche Rechtsverschiebung zu erkennen.

Fall 24:

Klin. Diagn.: Meningitis tbc.
Anat. Befund: Meningitis tbc. basilaris mit Übergang auf die weichen Häute der linken Hemisphäre. Weiche Hirnhäute im Bereich der Basis gelblich infiltriert. Es zeigen sich konfluierende gelbliche Knötchen, die sich in den langen Furchen, besonders links, auf die Konvexität erstrecken.
Liquorbef.: Wa. R. ∅; Zellen in 1 cmm: sanquis; Nonne ++; Pandy ++; Weichbrodt +. Die Kolloidkurven a) liegen noch am Übergang von den starken zu den mittleren Konzentrationen. 6 Tage später (Kurve b) liegt die Mastixkurve in den mittleren Konzentrationen, während die Goldsolkurve noch weiter nach rechts gerückt ist.

Fall 25:

Klin. Diagn.: Meningitis tbc.
Anat. Befund: Meningitis tbc. basilaris sowie über der Konvexität beider großen Hemisphären.
Liquorbef.: Wa. R. ∅; Zellen in 1 cmm: 58/3 (Lymphocyt.); Nonne ++; Pandy ++; Weichbrodt ∅. Die beiden Kolloidkurven a) liegen in

den mittleern Konzentrationen. 7 Tage später zeigen die Kurven noch hinsichtlich der Form denselben Ausfall, aber auch die Neigung einer Rechtsverschiebung ist erkennbar.

Fall 26:

Klin. Diagn.: Meningitis tbc.

Anat. Befund: Meningitis tbc. basilaris. Der Pia ist in ausgedehntestem Maße im Bereich der Hirnbasis von oedematösen graugelben Einlagerungen durchsetzt. Im Verlauf der Fissura Sylvii sieht man dicht nebeneinander gelagerte miliare Knötchen.

Liquorbef.: Wa. R. ∅; Zellen in 1 cmm: 115/3 (überw. Lymphoc.); Nonne + (+); Pandy ++; Weichbrodt ±. Im Mastix liegen die Kurven a) an der Grenze zwischen starken und mittleren Konzentrationen; im Goldsol in den mittleren Konzentrationen. 2 Tage später ist die Goldsolkurve weiter nach rechts in die schwachen Konzentrationen gerückt, aber auch die Mastixkurve ist etwas nach rechts gewandert.

Fall 27:

Klin. Diagn.: Meningitis tbc.

Anat. Befund: Meningitis tbc. basilaris. Das Gehirn zeigt an der Basis schmierig gelbgrünliche Beläge; vereinzelt lassen sich kleine weißliche Knötchen an der Pia erkennen.

Liquorbef.: Wa. R. ∅; Zellen in 1 cmm: 345/3 (überw. Lymphoc.); Nonne + (+); Pandy ++; Weichbrodt ∅. Während die Mastixkurve a) noch ihr Optimum in den starken Konzentrationen hat, liegt sie nach acht Tagen (b) in den mittleren Konzentrationen, ist tiefer gerückt und bekam breites Optimum. Die Goldsolkurve a) steht in den mittleren Konzentrationen und ist nach 8 Tagen (b) in die schwachen Konzentrationen gewandert.

Fall 28:

Klin. Diagn.: Meningitis tbc.

Anat. Befund: Meningitis tbc. basilaris. An der Gehirnbasis finden sich die weichen Häute kochgradig gerötet, zeigen kleinste weißliche Knötchen und teilweise schmierigen grünlichen Belag.

Liquorbef.: Wa. R. ∅; Zellen in 1 cmm: 503/3 (überw. Lymphoc.); Nonne ++; Pandy ++; Weichbrodt +. Beide Kolloidkurven a) liegen in den mittleren Konzentrationen mit tiefem Optimum. Nach drei Tagen hat die Mastixkurve breites Optimum mit weiter Rechtsverlagerung, während die Goldsolkurve in die schwachen Konzentrationen gewandert ist.

Normomastixreaktion

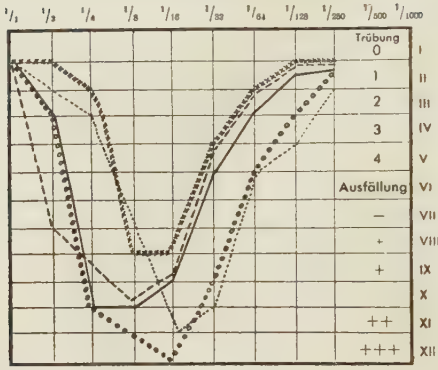

Fall: 1 ——— 4 ○○○○○○
2 – – – – – – 5 ××××
3 .....

Goldsolreaktion

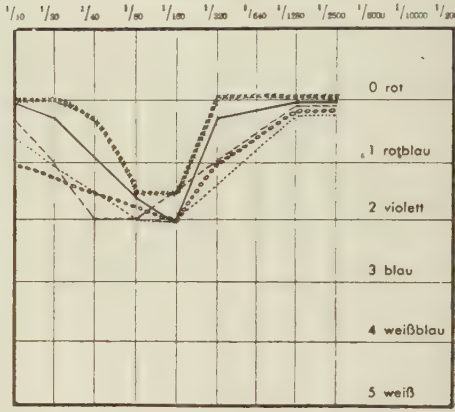

Normomastixreaktion

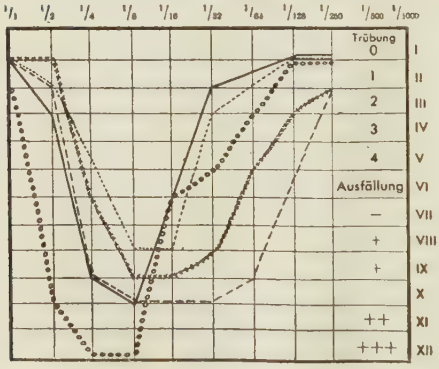

Fall: 6 ——— 9 ○○○○○○
7 – – – – – 10 ××××
8 .....

Goldsolreaktion

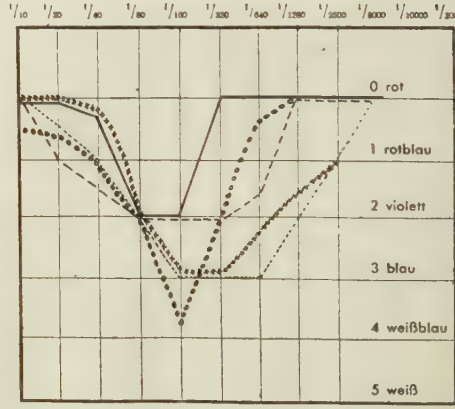

Normomastixreaktion

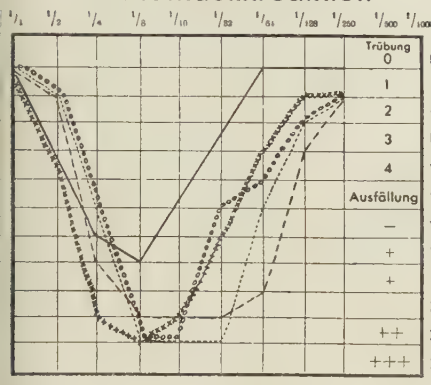

Fall: 11 ———
12 - - - - - -
13 .....
14 o o o o o o
15 × × × ×

Goldsolreaktion

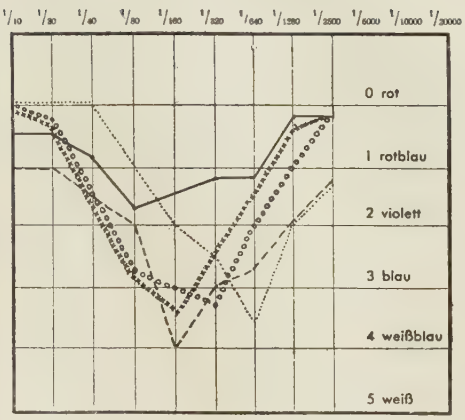

Normomastixreaktion

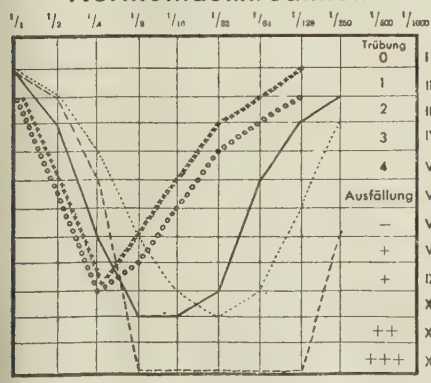

Fall: 16 ———
17 - - - - - -
18 .....
19 o o o o o o
20 × × × ×

Goldsolreaktion

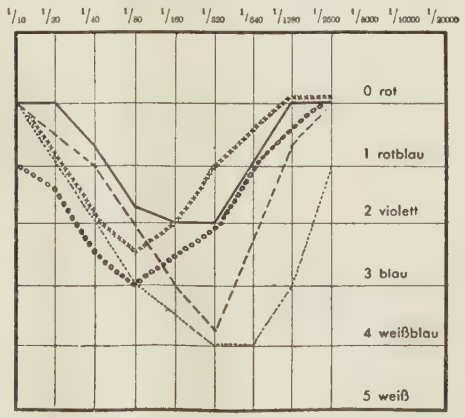

Normomastixreaktion

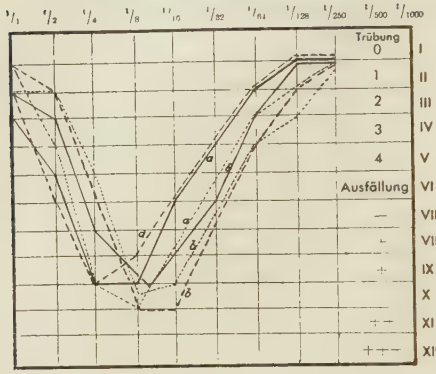

Fall: 21 a b c ——————
22 a b – – – – –

Goldsolreaktion

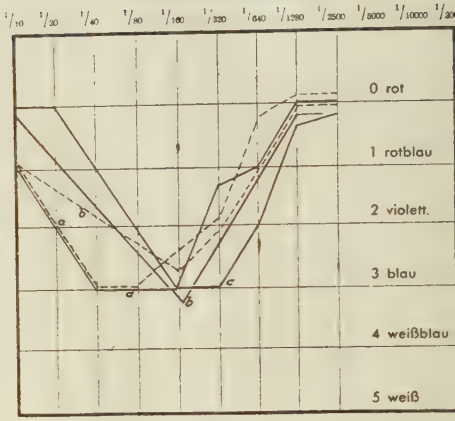

Normomastixreaktion

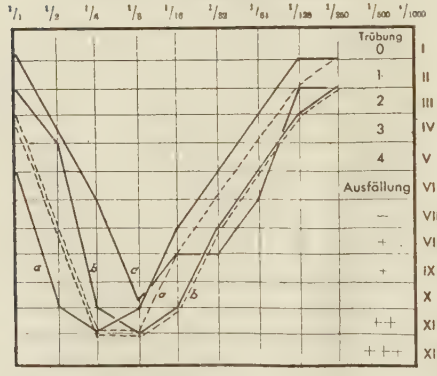

Fall: 23 a b ——————
24 a b – – – – · –
25 a b ·····

Goldsolreaktion

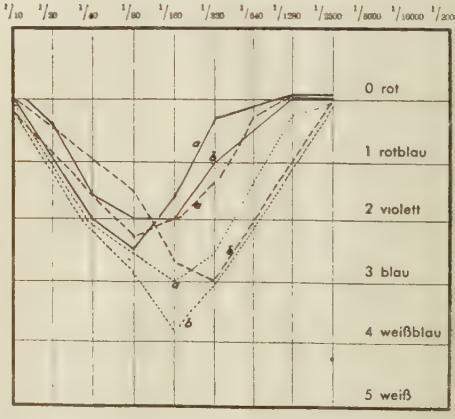

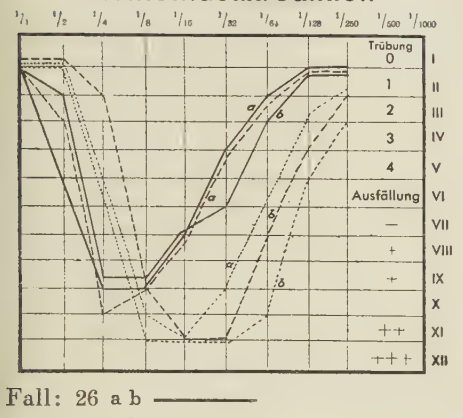

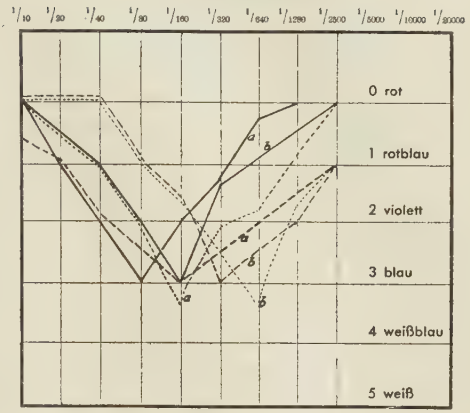

Fall: 26 a b ———
27 a b — — — —
28 a b .....

Miliartuberkulose der Meningen.

Fall 1:

Klin. Diagn.: Meningitis tbc.

Anat. Befund: Meningitis tbc. Das Gehirn zeigt an der Basis in der Gegend des Chiasmas gelbe, hirsekorngroße Pünktchen, allgemeine Trübung und sulzige Verdickung der Pia. Knötchen gelegentlich auch an der Konvexität.

Liquorbef.: Wa. R. ∅; Zellen in 1 cmm: 19/3; Nonne +; Pandy +. Die Kolloidkurven a) liegen ziemlich links in den starken Konzentrationen und haben Ähnlichkeit mit den Kurven bei Lues cerebrospinalis. 14 Tage später sind beide Kurven nach links verschoben, was besonders im Goldsol deutlich zum Ausdruck kommt. Der übrige Befund hat sich jedoch nicht geändert.

Fall 2:

Klin. Diagn.: Miliartuberkulose.

Anat. Befund: Meningitis tbc. Schwere tuberkulöse Leptomeningitis, besonders im Bereiche der Hirnbasis.

Liquorbef.: Wa. R. ∅; Zellen in 1 cmm: 32/3; Nonne + (+); Pandy + (+); Weichbrodt ±. Kolloidreaktionen von geringer Tiefe am Übergang von den starken zu den mittleren Reaktionen.

In sämtlichen Fällen wurde die klinische Diagnose durch einen autoptischen meningitischen Befund belegt. Vorwiegend handelt es sich um tuberkulöse Meningitis mit mehr oder minder weitgehen-

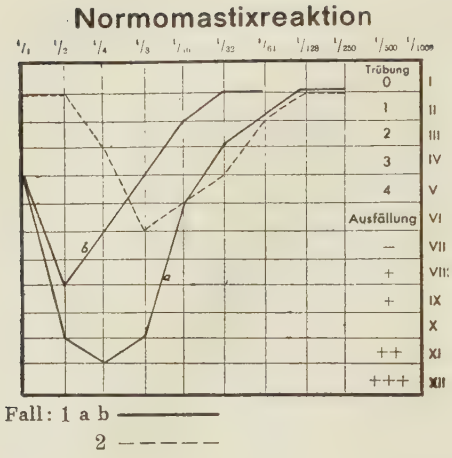

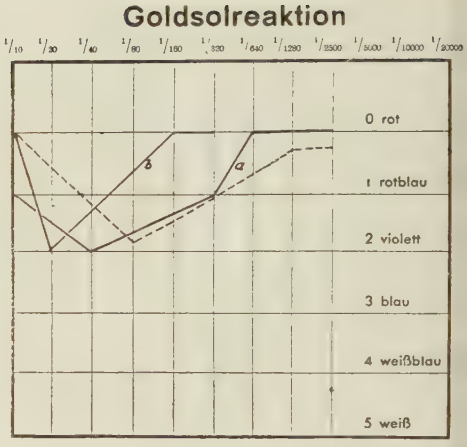

den Trübungen bis eitrigen Auflagerungen an den Hirnhäuten. Gegenüber diesen exudativen Formen konnte in zwei Fällen deutliche Miliartuberkulose der Meningen gefunden werden, bei denen die progressiven Vorgänge im Vordergrund standen.

Ebenso wie im anatomischen Befund die meningitischen Erscheinungen bei den exudativen Formen deutlicher zum Ausdruck kommen bestehen auch in den Liquorbildern deutliche Unterschiede.

Während bei der tuberkulösen Meningitis die Zellzahlen durchschnittlich sehr hoch sind, sind sie bei der Miliartuberkulose der Meningen in beiden Fällen auffallend niedrig.

Auch die Eiweißreaktionen verlaufen bei der tuberkulösen Meningitis viel stürmischer.

Während die Kolloidkurven der Miliartuberkulose der Meningen deutlich in den starken Konzentrationen liegen, das Optimum auch nicht besonders tief ist, finden sich die Kurven der exudativen Formen vorwiegend in den mittleren bis schwachen Konzentrationen mit durchschnittlich tieferem Optimum. Je mehr also die exudativ entzündliche Komponente in den Vordergrund tritt, desto mehr tritt Rechtsverschiebung und Vertiefung der Kolloidkurven auf. Zellzahlen und Eiweißwerte sind ebenfalls durch die Steigerung der Permeabilität der Meningen bedeutend erhöht.

Aus der Gegenüberstellung der einzelnen Fälle ist ersichtlich, daß die Intensität des anatomischen Befundes das Liquorbild bestimmt. Ein Parallelismus zwischen dem klinischen Erscheinungsbild und Liquorbefund ist ja bereits erwiesen.

Bei vielen Fällen (21—28) der exudativ entzündlichen Form der tbc. Meningitis wurden zu Lebzeiten zweimal Liquoruntersuchungen angestellt. Es fällt auf daß bei jeder zweiten Untersuchung die Kurven im Mastix wie im Goldsol viefer wurden und sich weiter nach rechts verschoben. Da bei sämtlichen Kranken die klinischen Erscheinungen zunahmen und sie schließlich ad exitum kamen, wird diese Steigerung des Krankheitsvorganges auch im Liquorbild durch Tieferwandern und Rechtsverschiebung der Kolloidkurven zum Ausdruck gebracht. Dies wurde auch von Goebel angegeben, der weiterhin bei Besserung des Krankheitsbildes eine Verschiebung nach links beobachtete.

Fall 8 stellt eine Kombination von tbc. Meningitis und Lues dar, die aber das Z. N. S. anatomisch nicht nachweisbar getroffen hat. Die pos. Wa. R. im Liquor ist der Ausdruck des Durchlässigwerdens der Meningen für Luesreagine aus dem Serum.

Pneumokokken-Meningitis.

Fall 1:

Klin. Diagn.: Meningitis (Pneumokokken).
Anat. Befund: Eitrig-fibrinöse Pneumokokken-Meningitis der Hirnbasis und der Konvexität. Die weichen Hirnhäute sind an der Basis und den Furchen der Konvexität gründgelblich getrübt und verdickt. Gehirnwindungen im ganzen etwas verstrichen.
Liquorbef.: Wa. R. ∅. Zellen in 1 cbmm: stark vermehrt; Nonne ++; Pandy ++. Beide Kolloidkurven liegen in den mittleren Konzentrationen und haben doppeltes Optimum.

Fall 2:

Klin. Diagn.: Otogene Meningitis.
Anat. Befund: Hochgradige diffuse eitrige otogene Leptomeningitis. Phlegmonöse eitrige Infiltration der gesamten weichen Hirnhäute an der Basis und Konvexität. Subakute, eitrige, rechtsseitige Mittelohrenentzündung. Reichlich Pneumokokken im Ausstrich.
Liquorbef.: Wa. R. ∅; Zellen in 1 ccm: 141/3; Nonne ++ Pandy ++; Weichbrodt +. In beiden Kolloidreaktionen tritt gleich im 2. Röhrchen maximale Flockung ein, die sich besonders im Goldsol bis in die schwachen Konzentrationen erstreckt, wodurch diese Kurve das Aussehen einer Paralyse-Kurve hat. Im Mastix ist ebenfalls maximaler Ausfall in den ersten Röhrchen, aber bereits Anstieg der Kurve in den mittleren Konzentrationen.

Fall 3:

Klin. Diagn.: Pneumokokken-Meningitis.
Anat. Befund: Diffuse eitrige Leptomeningitis (Pneumokokken). Die weichen Häute sind insgesamt mit gelblichem Eiter infiltriert, besonders im Bereich der Furchen.
Liquorbef.: Wa. R. ∅; Zellen in 1 cbmm: reichlich vermehrt polynucl. Leucocyt. Beide Kolloidreaktionen ergeben Kurven wie bei progressiver Paralyse.

Fall 4:

Klin. Diagn.: Pneumokokken-Meningitis.
Anat. Befund: Ausgedehnte eitrige Meningitis (Pneumokokken) über den basalen und vorderen Abschnitten beider Hemisphären.
Liquorbef.: Wa. R. ∅; Zellen in 1 cbmm: stark vermehrt; Nonne ++; Pandy ++; Weichbrodt +. Die Kolloidkurven liegen in den mittleren Konzentrationen, wobei besonders im Mastix das breite Optimum auffällt.

Fall 5:

Klin. Diagn.: Pneumokokken-Meningitis.
Anat. Befund: Akute eitrige Leptomeningitis (Pneumokokken) nach doppelter eitriger Mittelohrentzündung. Die weichen Häute sind besonders vorn über der Konvexität des Gehirns oedematös infiltriert und enthalten Eiter.
Liquorbef.: Wa. R. ∅; Zellen in 1 cbmm: stark vermehrt; Nonne ++; Pandy ++; Weichbrodt +.

Fall 6:

Klin. Diagn.: Pneumokokken-Meningitis.
Anat. Befund: Geringgradige Leptomeningitis im Bereich der Hirnbasis (Pneumokokken). Die Meningen an der Basis sind teilweise getrübt und zeigen fibrinöse Auflagerungen.
Liquorbef.: Wa. R. ∅; Zellen in 1 cmm: Viele Leucocyten; Nonne ++; Pandy ++; Weichbrodt ∅. Beide Kolloidkurven liegen in den mittleren Konzentrationen, haben tiefe Optima, im Mastix doppeltes Optimum.

Fall 7:

Klin. Diagn.: Pneumokokken-Meningitis.
Anat. Befund: Diffuse eitrige Leptomeningitis (Pneumokokken), eitrige Mittelohrentzündung rechts. Die weichen Hirnhäute zeigen hochgradige Gefäßinjektionen sowie diffuse eitrige Auflagerungen, und zwar besonders dicke eitrige Membranen an der Hirnbasis.
Liquorbef.: W. R ∅; Zellen in 1 cbmm: stark vermehrt; Nonne ++; Pandy ++; Weichbrodt ++. Im Mastix reicht das sehr breite Optimum von den mittleren bis in die schwachen Konzentrationen. Im Goldsol liegt es in den schwachen Konzentrationen.

Fall 8:

Klin. Diagn.: Pneumokokken-Meningitis.

Anat. Befund: Ausgebreitete diffuse eitrige Leptomeningitis Otitis media beiderseits. Die weichen Häute sind in ganzer Ausdehnung eitrig infiltriert.

Liquorbef.: W. R. ∅; Zellen in 1 cbmm: stark vermehrt. Im Ausstrich Pneumokokken. Nonne ++; Pandy ++; Weichbrodt +. Die Mastixkurve zeigt in den mittleren und schwachen Konzentrationen ein sehr breites und maximales Optimum, im Goldsol liegt das Optimum in den schwachen Konzentrationen.

Fall 9:

Klin. Diagn.: Pneumokokken-Meningitis.

Anat. Befund: Eitrige Konvexitäts-Meningitis, besonders im Bereiche des Stirnhirns (Pneumokokken). Die weichen Häute weisen im Bereich der Konvexität, besonders des Stirnhirns, eitrige, schmierige Auflagerungen auf, auch an der Hinterfläche des Kleinhirns finden sich kleine eitrige Auflagerungen. Die Hirnhäute sind insgesamt oedematös verändert.

Liquorbef.: Wa. R. ∅; Zellen in 1 cbmm: stark vermehrt; Nonne ++; Pandy ++; Weichbrodt ++. Im Mastix gleich in den ersten Röhrchen starke Ausfällung. Das maximale Optimum liegt in den mittleren Konzentrationen. Die Goldsolkurve hat ihr Optimum in den schwachen Konzentrationen.

Beide Kolloidkurven zeigen fast immer maximalen Ausfall, der sich bei der Mehrzahl der Fälle über mehrere Röhrchen erstreckt, so daß die Kurven Schlüsselformen erhalten. In zwei Fällen (2 und 3) beginnt die maximale Ausfällung im Mastix wie im Goldsol bereits in den starken Konzentrationen, um sich bis in die schwachen Konzentrationen zu erstrecken, wodurch die Kurven dem Paralysetyp ähnlich werden.

Verglichen mit dem anatomischen Befund zeigt sich wie bei der Meningitis tuberkulosa der Parallelismus zwischen der Ausdehnung der krankhaften Vorgänge an den Meningen und der Intensität der Liquorveränderungen, so daß von einer direkten Beziehung beider Erscheinungen gesprochen werden kann.

In sämtlichen Fällen konnte die klinische Diagnose durch weitgehende Veränderungen an den Meningen autoptisch belegt werden. Durchschnittlich wurden ausgedehnte Auflagerungen von dickem, ramigem Eiter gefunden. Bakteriologisch wurden Pneumokokken im Ausstrich festgestellt.

Parallel mit dem ausgedehnten anatomischen Befund gehen ausgedehnte Veränderungen des Liquorbildes.

Bis auf einen Fall, bei dem die Zellzahl (141/3) im Verhältnis zu sämtlichen anderen Fällen auffallend niedrig ist, waren die Zellen immer „stark vermehrt". Wegen dieser starken Vermehrung war eine Zählung nicht möglich.

Die Eiweißreaktionen weisen starke Ausfällungen auf.

Normomastixreaktion

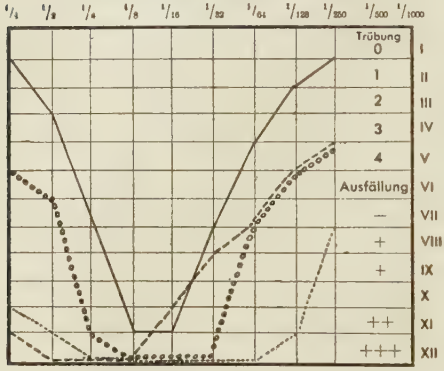

Fall: 1 ——— 3 .....
2 – – – – – 4 ooooooo

Goldsolreaktion

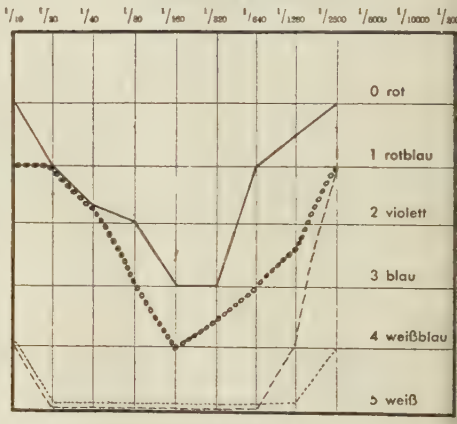

Normomastixreaktion

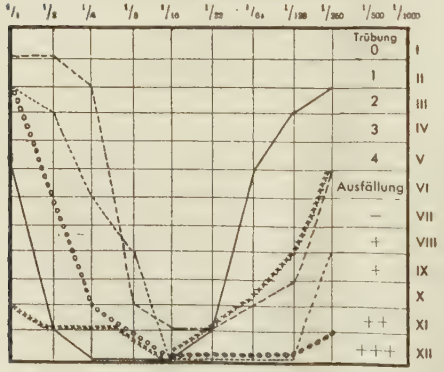

Fall: 5 ——— 7 .....
6 – – – – – 8 ooooooo
9 XXXX

Goldsolreaktion

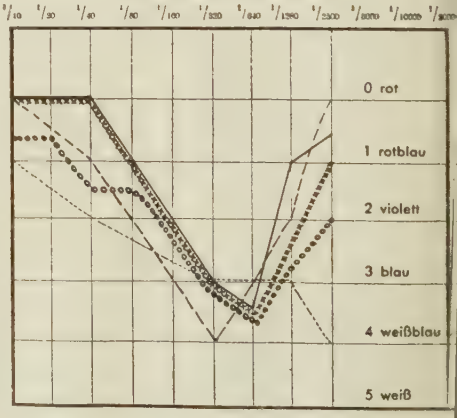

Meningitis epidemica.

Fall 1:

Klin. Diagn.: Meningokokken Meningitis.
Anat. Befund: Ausgedehnte eitrige Basalmeningitis (Meningokokken). Die pialen Gefäße injiciert, Liquor etwas getrübt und vermehrt, die Hirnbasis von ausgedehnten eitrigen Belägen bedeckt.
Liquorbef.: Wa. R. ∅; Zellen in 1 cbmm: unzählbar; Nonne ++; Pandy ++. Die Mastixkurve zeigt in den mittleren Konzentrationen doppeltes maximales Optimum. Das Optimum der Goldsolkurve liegt bereits in den starken Konzentrationen. Vom Übergang der mittleren in die schwachen Konzentrationen verläuft die Kurve länger horizontal.

Fall 2:

Klin. Diagn.: Meningitis (Meningokokken).
Anat. Befund: Ausgebreitete diffuse eitrige Leptomeningitis (Meningokokken) Otitis media beiderseits. Das Gehirn zeigt ausgedehnte eitrige Auflagerungen auf der gesamten Pia, besonders auf der Basis des Großhirns sowie über den beiden Kleinhirnhemisphären und über dem Oberwurm.
Liquorbef.: Wa. R. ∅; Zellen in 1 cbmm: eitrig; Nonne ++; Pandy ++. Während die Mastixreaktion gleich in den ersten Röhrchen stark flockt und so der Lues ähnlich wird, ist die Goldsolkurve weit rechts verlagert.

Fall 3:

Klin. Diagn.: Meningokokken Meningitis.
Anat. Befund: Akute eitrige Leptomeningitis, besonders im Bereich der Hirnbasis (Meningokokken).
Liquorbef.: Wa. R. ∅; Zellen in 1 cbmm: eitrig getrübt; Nonne ++; Pandy ++; Weichbrodt +. Beide Kolloidkurven haben ihr Optimum in den schwachen Konzentrationen.

Fall 4:

Klin. Diagn.: Meningitis cerebrospinalis.
Anat. Befund: Eitrige Leptomeningitis, besonders der Hirnbasis und des Stirnhirn (Meningokokken). Die Meningen zeigen besonders über der gesamten Basis gelbe rahmige Eiterauflagerungen, ebenso über dem linken Stirnhirn.
Liquorbef.: Wa. R. ∅; Zellen in 1 cbmm: stark vermehrt; Nonne ++; Pandy ++; Weichbrodt ∅. Die Mastixreaktion zeigt im zweiten Röhrchen ein wenig tiefes Optimum und ein weiteres bedeutend tiefer gelegenes in den mittleren Konzentrationen. Die Goldsolkurve ist nicht besonders tief nach rechts verlagert.

Auch hier konnte wieder durch die Autopsie und die bakteriologische Untersuchung der klinische Befund sichergestellt werden. Ausgedehnte eitrige Auflagerungen an den Meningen finden sich auch hier wieder.

Wiederum außerordentlich starke Vermehrung der Zellen und des Eiweißes.

Dagegen zeigen die Kolloidkurven kein einheitliches Bild. Durchgehend sind zwar alle tiefgehend, aber die Lage in den einzelnen Konzentrationen ist sehr verschieden. So liegt im Falle 1 das Optimum der Mastixkurve ausgesprochen in den mittleren Konzentrationen, während es im Goldsol in den starken Konzentrationen zu liegen kommt. Gerade umgekehrte Verhältnisse liegen beim Fall 2 vor. Bei den beiden letzten Fällen besteht deutliche Rechtslage.

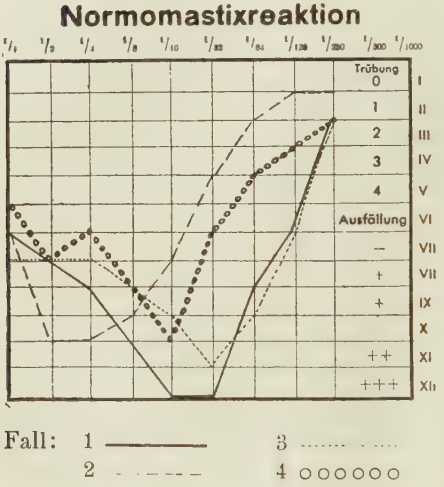

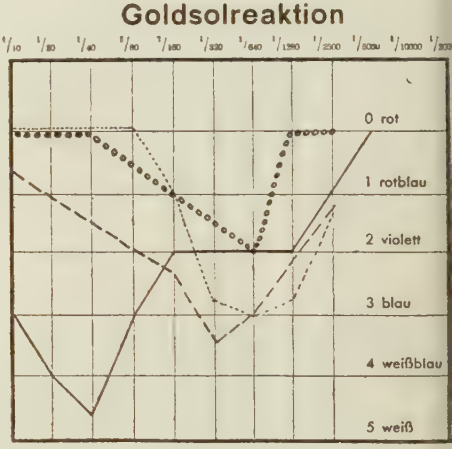

Meningitis purulenta.

(Staphylokokken, Streptokokken u. a. Bakterien.)

Fall 1:

Klin. Diagn.: Meningitis epidemica.

Anat. Befund: Meningitis purulenta (vorwiegend Basis). Die Pia über der Konvexität stark getrübt. Gefäße prall gefüllt. An der Basis oedematöse gelbliche Auflagerungen.

Liquorbef.: Wa. R. ∅; Zellen in 1 cbmm: 600/3; Nonne +; Pandy +. Die Kolloidkurven liegen in den mittleren Konzentrationen und sind von geringer Tiefe.

Fall 2:

Klin. Diagn.: Schädelbasisbruch; Meningitis.

Anat. Befund: Meningitis purulenta (Schädelfraktur). Typische Quetschherde mit Rindenblutungen in der Orbitalregion. Diffuse eitrige Meningitis. Kontusionsherde am rechten Occipitalpol, hauptsächlich Blutung in den weichen Häuten, jedoch auch oberflächliche Quetschungen und Blutungsherde der Rinde.

Liquorbefund: Wa. R. ∅; Zellen in 1 cbmm: stark vermehrt; Nonne +; Pandy +. Beide Kolloidkurven liegen in den mittleren Konzentrationen. Die Tiefe des Optimums ist nicht bedeutend.

Fall 3:

Klin. Diagn.: Schädelbruch - Meningitis.

Anat. Befund: Schwere eitrige Lepto-Meningitis über den vorderen Abschnitten beider Hirnemisphären, besonders über dem linken Stirnpol und an der Basis.

Liquorbefund: Wa. R. ∅; Zellen in 1 cbmm: reichlich Blut; Nonne +; Pandy ++; Weichbrodt ∅. Die Mastixreaktion zeigt gleich in den ersten Röhrchen, wenn auch nicht maximal wie bei Paralyse, so doch ganz bedeutende Ausfällungen. Die Goldsolkurve liegt weit nach rechts an der Grenze zwischen mittleren und schwachen Konzentrationen.

Fall 4:

Klin. Diagn.: Scharlachmeningitis.

Anat. Befund: Streptokokkenmeningitis, beiderseitige Otitis media. Bei Punktion des Schädels wird trüber Liquor entleert, der massenhaft Streptokokken enthält.

Liquorbef.: Wa. R. ∅; Zellen in 1 cbmm: eitrig; Nonne ++; Pandy ++; Weichbrodt ++. Beide Kolloidkurven zeigen maximalen Ausfall in den schwachen Konzentrationen. Weit rechts verlagerte Kurven.

Fall 5:

Klin. Diagn.: Cerebraler Herd unbekannter Natur.

Anat. Befund: Ausgedehnte hämorrhagisch eitrige Meningitis der Konvexität und Basis. Große flächenhafte Blutungen in der weichen Hirnhaut im Bereich der Brücke und des verlängerten Marks.

Liquorbef.: Wa. R. ∅; Zellen 210/3; Nonne ±; Pandy +; Weichbrodt ∅. In der Mastixreaktion gleich in den starken Konzentrationen Ausflockung. Im Goldsol liegt die Kurve in den mittleren Konzentrationen.

Fall 6:

Klin. Diagn.: Meningitis.

Anat. Befund: Eitrige Meningitis nach rechtsseitiger eitriger Mittelohrentzündung.

Liquorbefund: Wa. R. ∅; Zellen in 1 cbmm: stark vermehrt; Nonne ++; Pandy++; Weichbrodt +. Die Kolloidkurven a) zeigen eine meningitisähnliche Kurve mit außerordentlich breitem und maximalem Optimum in den mittleren bis weit in die schwachen Konzentrationen. 6 Tage später sind die Kurven vom selben Typ noch bedeutend weiter nach rechts verschoben.

Fall 7:

Klin. Diagn.: Meningitis.

Anat. Befund: Frische eitrige diffuse Meningitis besonders der Konvexität links, auch Übergreifen nach rechts und auf die Basis.

Liquorbef.: Wa. R. +; Zellen in 1 cbmm: eitrig; Nonne ++; Pandy ++; Beide Kolloidkurven liegen in den mittleren Konzentrationen und beide zeigen Rechtsverlagerungen, besonders im Goldsol. Anatomisch wurde die klinische Diagnose bestätigt. Zellwerte gehen durchschnittlich sehr hoch. Die Eiweißwerte schwanken zwischen Trübung und Ausfällung.

Die Kolloidkurven finden sich auf sämtliche Konzentrationen verteilt. Die Kurven der Fälle 1, 2 und 5 liegen weit links und sind von geringer Tiefe. Die Eiweißwerte dieser Fälle ergaben nur Trübung. Dagegen besteht bei den Fällen 4, 6 und 7 deutliche Rechtslage, bei starkem Ausfall der Eiweißreaktionen.

Vielleicht spielt bei der Meningitis purulenta das quantitative Verhältnis des Eiweißes gegenüber dem qualitativen eine überwiegende Rolle.

Fall 6 wurde zweimal untersucht, wobei eine Rechtsverschiebung festgestellt werden konnte, was auch durch die tatsächliche Verschlimmerung des Leidens festgestellt wird.

Normomastixreaktion

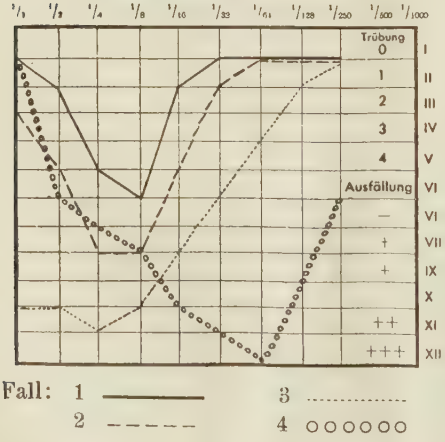

Fall: 1 ——— 3 .....
2 – – – – – 4 ○○○○○○

Goldsolreaktion

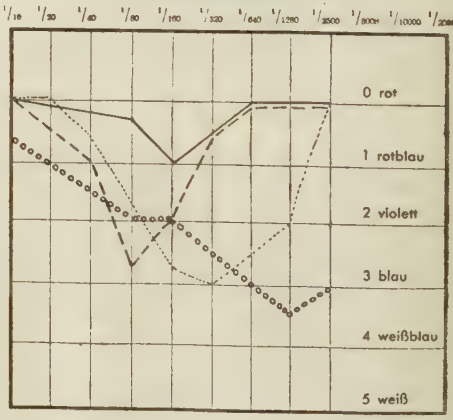

Zum Abschluß der Abschnitte über Meningitiden wurde der Versuch gemacht, bei den einzelnen Arten Idealkurven aufzustellen und diese zu vergleichen.

Schon rein anatomisch gesehen nimmt hier die Meningeal-Tuberkulose und hier wieder die Miliartuberkulose der Meningen eine Sonderstellung ein gegenüber den Meningo- und Pneumokokken-Meningitiden.

Während bei der Miliartuberkulose der Meningen progressive Vorgänge wie Knötchenbildung im Vordergrund stehen, überwiegt bei der tuberkulösen Meningitis das exudative Moment.

Im Liquorbild kommt dies durch die geringen Zellzahlen und Eiweißwerte sowie Linkslage der Kolloidkurven zum Ausdruck. Bei der tuberkulösen Meningitis bestehen infolge der Permeabiiltätserhöhung der Meningen bedeutend stärkere Ausfälle der einzelnen Reaktionen sowie tiefere und etwas mehr nach rechts gehende Kurven.

Bei den Kokkenmeningitiden war anatomisch die exudative Komponente noch stärker ausgeprägt besonders bei der Pneumokokkenmeningitis die auch die stärksten Ausfälle im Liquorbefund aufwies. Ähnlich war der Befund bei Meningitis epidemica (Meningokokken). Bei beiden Meningitiden zeigte der Liquorbefund außerordentlich starke Zellvermehrung so daß eine Zellzahl fast nie festgestellt werden konnte, und durchweg hohe Eiweißwerte.

Was die Lage der Kolloidkurven in den einzelnen Konzentrationen betrifft, so ist sie bei beiden Arten fast ganz gleich, jedoch gehen die Pneumokokkenkurven viel tiefer, besonders im Mastix, und haben bedeutend breiteres Optimum, so daß sie „Schalenform" bekommen. Diese typische Form der Kolloidkurve der Pneumokokken-Meningitis bei vollkommener Übereinstimmung im übrigen Liquorbild mit den anderen bakteriellen Meningitisformen dürfte durch ein spezifisches Eiweiß bedingt sein. Überhaupt wird bei jeder Meningitisform das betreffende Eiweiß eine besondere Eigenart haben.

Nicht so regelmäßig gestalten sich die Befunde bei Meningitis purulenta (Streptokokken, Staphylokokken). Trotz der anatomisch festgestellten stark exudativen Formen zeigt das Liquorbild nicht immer den anzunehmenden entsprechenden intensiven Befund. Nur in einzelnen Fällen besteht starke Eiweißvermehrung. Bei geringer Eiweißvermehrung liegen die Kolloidkurven weit links und gehen nicht tief; umgekehrt besteht bei den anderen Fällen mit hohen Eiweißwerten deutliche Rechtslage. Es scheint hier mehr auf die Quantität als auf die Qualität des Eiweißes anzukommen.

Zusammenfassend kann über die Kokkenmeningitiden gesagt werden daß die mehr oder minder stark ausgeprägte exudative Komponente in der Intensität des Ausfalles der Liquorreaktionen ihren Ausdruck findet. Gemeinsam sind diesen Meningitisarten die hohe Zellzahl, starke Eiweißvermehrung und Ausfall der Kolloidreaktionen im rechten Teil der Kurve.

Während bei den bakteriellen Meningitiden das exudative Erscheinungsbild vorherrscht, treten bei den tuberkulösen Formen progressive Vorgänge wie Knötchenbildung teils allein, teils mit exudativem Befund auf. Dem entspricht auch das Liquorbild in der Stärke seines Ausfalles.

Wie bei den bakteriellen Meningitiden exudative Vorgänge das anatomische Bild gestalten, demgemäß im Liquor hohe Zell- und Eiweißwerte und weit rechts verlagerte Kolloidkurven sich finden, treten bei den tuberkulösen Formen progressive Erscheinungen mehr oder weniger stark in den Vordergrund, die ihrerseits das Liquorbild im Sinne von niedrigeren Zell- und Eiweißwerten sowie Linkslage der Kolloidkurven bestimmen. Wie es anatomisch zwischen progressiven und exudativen Formen Übergänge gibt, bestehen diese auch im Liquorbild, jedoch ist letzteres in seiner

Intensität vom Ausmaß des anatomischen Befundes weitgehend abhängig. Bei den Meningitiden kann demnach von einer direkten Relation zwischen anatomischem Befund und Liquorbild gesprochen werden.

Idealkurven der verschiedenen Meningitisarten.

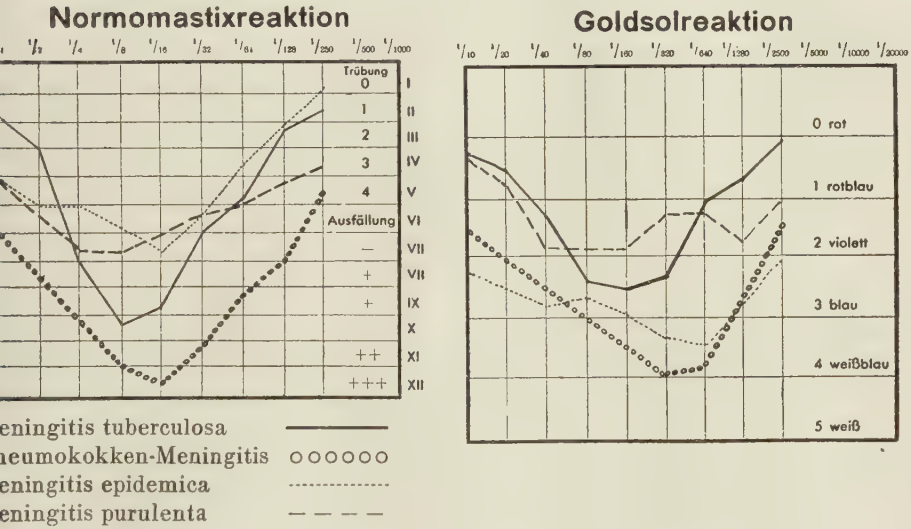

III. Zirkulatorische Störungen des Gehirns.

(Blutungen, haemorrhag., anäm. Erweichungen.)

Massenblutungen:

Fall 1:

Klin. Diagn.: Schädelbruch.

Anat. Befund: Apoplexie mit Einbruch in die Ventrikel. Große Zertrümmerungsherde, Blutungen in die weichen Häute.

Liquorbef.: Wa. R. ∅; Zellen in 1 cbmm: sanquis; Nonne ++; Pandy ++; Weichbrodt ++. Im Mastix sehr breite schüsselförmige Kolloidkurve, deren breites Optimum in den mittleren Konzentrationen liegt. Im Goldsol Paralyse-Kurve.

Fall 2:

Klin. Diagn.: Urämie? Hypertonie.

Anat. Befund: Apoplexie. Keilförmige Blutungen im Boden der Rautengrube im Bereich des Fazialiskernes.

Liquorbef.: Wa. R. ∅; Zellen in 1 cmm: 62/3 Lymphoc. Nonne +; Pandy +. Kolloidzacken mit dem Optimum in den starken Konzentrationen.

Fall 3:

Klin. Diagn.: Apoplexie.

Anat. Befund: Apoplexie. Großer hämorrh. Zertrümmerungsherd im Bereiche der linken Stammganglien mit Einbruch in die Seitenventrikel. Auf dem Schnitte ein hühnereigroßer Blutungsherd, der die Stammganglien vollkommen zerstört hat.

Liquorbef.: Wa. R. ∅; Zellen in 1 cmm: 31/3; Nonne +; Pandy ++; Weichbrodt +. Kolloidkurven o. B.

Fall 4:

Klin. Diagn.: Apoplexie.

Anat. Befund: Ausgedehnte hämorrh. Zertrümmerung des Marklagers der linken Großhirnhemisphäre, vorwiegend im Bereich der zentralen und parietalen Region. Das Gehirn zeigt auf Frontalschnitten im Bereich der linken Großhirnhemisphäre, und zwar des Marklagers der Zentral- und Parietal-Region auf die Stammganglien und innere Kapsel übergreifend, eine Massenblutung bzw. eine etwas ältere, bräunlich verfärbte hämorrhagische Erweichung, die bis an den Seitenventrikel heranreicht. An einigen Stellen auch die Rinde der Insel zerstört.

Liquorbef.: Wa. R. ∅; Zellen in 1 cmm: sanquis; Nonne +; Pandy ++; Weichbrodt +. Mastixkurve an der Grenze zwischen starken und mittleren Konzentrationen. Goldsolkurve o. B. Kurven b) zwei Tage später zeigen im Goldsol einen leichten Ausfall, während die Mastixkurve in die starken Konzentrationen gerückt ist.

Anatomisch finden sich ausgedehnte Blutungen und Zertrümmerungsherde, die an das Liquorsystem heranreichen bzw. in dasselbe einbrechen.

Im Liquorbild wurde demnach in zwei Fällen (1 u. 4) Blut im Liquor gefunden. Bei den anderen beiden Fällen ist die Zellzahl nicht wesentlich erhöht.

Die Eiweißwerte zeigen durchschnittlich Ausfällung, sind aber bei den einzelnen Fällen sehr verschieden.

Während anatomisch bei den Fällen 1 und 3 Einbruch in die Seitenventrikel festgestellt werden konnte, zeigten die Kolloidreaktionen im ersten Fall maximalen Ausfall von den starken bis

in die schwachen Konzentrationen reichend, dagegen bestand im Fall 3 trotz Eiweißvermehrung kein Ausfall in den Kolloidreaktionen. Die anderen Kolloidkurven liegen weit links.

Im Falle 4 zeigt eine zwei Tage später vorgenommene Liquoruntersuchung leichte Linkswanderung der Kurven an, was vielleicht als Heilungsbestreben durch Resorption aufgefaßt werden kann.

Einheitliche Liquorveränderungen konnten demnach nicht festgestellt werden. Jedes Krankheitsbild muß für sich betrachtet werden.

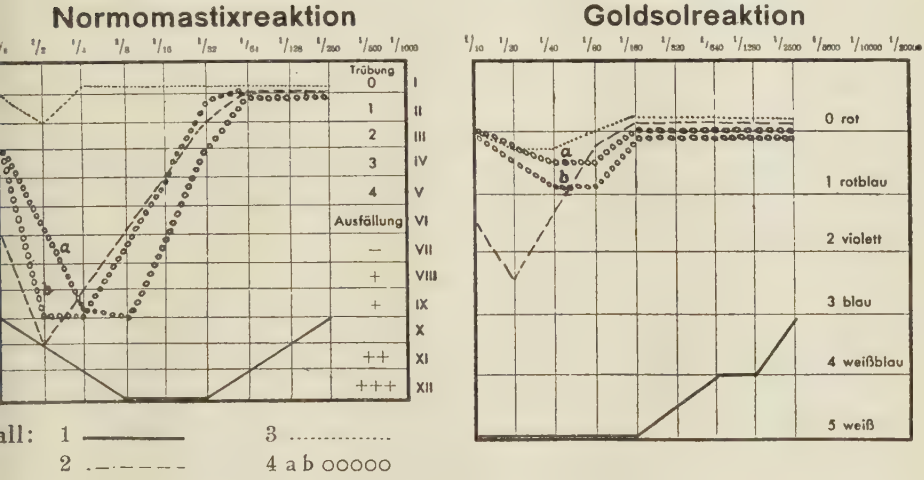

Frische und ältere Erweichungsherde.

Embolisch, arterio-sklerotischer Natur.

a) Fälle mit Herden vom Liquor entfernt:

Fall 1:

Klin. Diagn.: Apoplexie.

Anat. Befund: Ausgedehnte weiße und hämorrh. Erweichungen im Marklager des Frontal- und vorderen Zentrallappens links, übergreifend auf die Insel. Linsenkern, innere Kapsel, Korpus striatum und Nucl. caudatus.

Liquorbef.: o. B.

Fall 2:

Klin. Diagn.: Apoplexie.
Anat. Befund: Frischer Erweichungsherd in der Gegend der rechten Stammganglien von etwa Wallnußgröße.
Liquorbef.: o. B.

Fall 3:

Klin. Diagn.: Multiple Erweichungsherde.
Anat. Befund: Frischer großer hämorrh. Erweichungsherd im rechten Putamen. Alter cystisch umgewandelter Erweichungsherd in der Gegend des linken Putamens, auf die Inseln übergreifend. Allgemeine Hirnatrophie, besonders des Stirnhirns.
Liquorbef.: o. B.

Fall 4:

Klin. Diagn.: Herzinsuffizienz.
Anat. Befund: Älterer cystischer und brauner Erweichungsherd im rechten Claustrum mit Übergreifen auf das Putamen von etwa Pfirsichgröße mit gelbgrünem flüssigen Inhalt.
Liquorbef.: o. B.

Fall 6:

Klin. Diagn.: Subcorticale Konglomerattuberkel? Tumor?
Anat. Befund: Kleine Erweichungsherde im hinteren Schenkel der rechten inneren Kapsel. Frischer enzephalitischer Herd am Boden der Rautengrube.
Liquorbef.: Wa. R. ∅; Zellen in 1 cmm: 9/3. Die Kolloidkurven zeigen neben doppeltem Optimum in den starken Konzentrationen nur sehr geringe Tiefe. Beide liegen an der Grenze des Normalen.

Fall 7:

Klin. Diagn.: Apoplektischer Insult links.
Anat. Befund: Beginnende weiße Erkrankung in den Stammganglien, besonders der inneren Kapsel links. Auf einem Horizontalschnitt ist die Stammgangliengegend links weicher als die rechte und von verwaschener Zeichnung. Besonders die innere Kapsel ist weich und zerfließlich.
Liquorbef.: Liquorbefund in den starken Konzentrationen von geringer Tiefe, sonst o. B.

Fall 8:

Klin. Diagn.: Apoplexie.
Anat. Befund: Frische und ältere Blutungen im unteren Schenkel der inneren Kapsel links. Im hinteren Teil des linken Putamen findet

sich eine spaltförmige Cyste mit bräunlicher Flüssigkeit gefüllt, ebenso im Thalamusgebiet. Im Marklager des linken Kleinhirns findet sich ebenfalls eine kleine Cyste.

Liquorbef.: o. B.

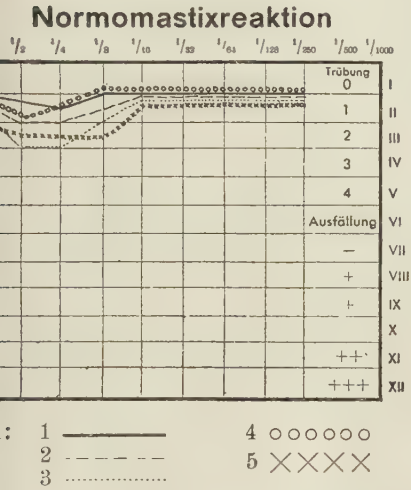

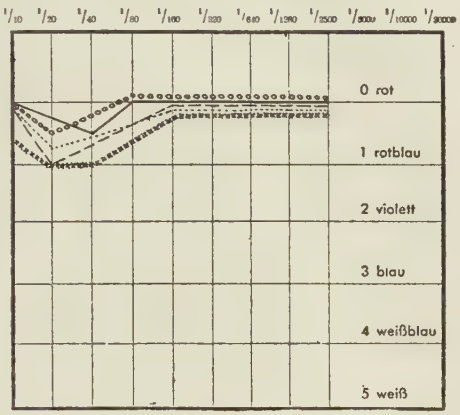

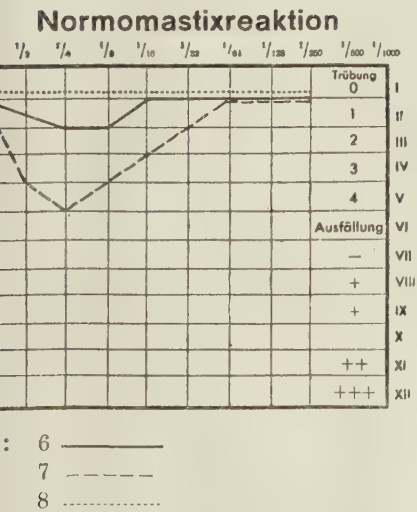

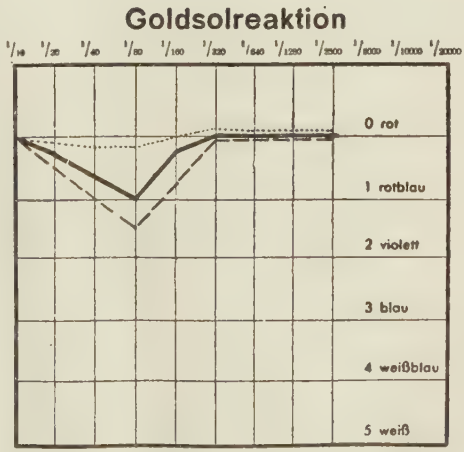

b) Fälle mit Herden nahe der Rinde und in der Rinde.

Fall 1:

Klin. Diagn.: Lues. Tabes incipiens (Gumma?).
Anat. Befund: Symmetrische petechiale Blutungen im Corpus striatum, vorwiegend im Nucl. caudatus beiderseits sowie in symmetrischer Form in der Kleinhirnrinde beiderseits.
Liquorbef.: o. B.

Fall 2:

Klin. Diagn.: Apoplexie.
Anat. Befund: Frischere und ältere embolische Erweichungsherde der rechten Großhirnhemisphäre im Bereich der inneren Kapsel, der angrenzenden Stammmganglienregion, des Marklagers, des Stirnhirns und des Hinterhaupthirns mit Durchbruch durch die seitliche Rindenregion des Hinterhauptlappens.
Liquorbef.: Wa. R. ∅; Zellen in 1 cmm: 2/3; Nonne: Opaleszenz; Pandy +++. Starke Xanthochromie, Kolloidkurve an der Grenze zwischen starken und mittleren Konzentrationen, mit breitem Optimum und von mittlerer Tiefe.

Fall 3:

Klin. Diagn.: Restzustand nach apoplektischem Insult vor 13 Jahren.
Anat. Befund: Enzephalomalacie. Ältere apoplekt. embol. Erweichungsherde mit ausgedehnter Höhlenbildung, hühnereigroßer Defekt im linken Stirnpol. Gänseeigroße Defektbildung im Bereiche des linken Schläfen- und Scheitellappen mit Zerstörung hauptsächlich der Marksubstanz, eines Teiles der praezentralen und zentralen Windungen.
Liquorbef.: Wa. R. ∅; Zellen in 1 cmm: sanquis; Nonne ++; Pandy ++; Weichbrodt ±. Mastixkurve zeigt maximalen Ausfall an der Grenze zwischen starken und schwachen Konzentrationen. Einen ungewöhnlichen Verlauf nimmt die Goldsolkurve, die in den mittleren Konzentrationen ein breites Optimum und anschließend in den schwachen Konzentrationen ein zweites Optimum von der gleichen Tiefe zeigt.

Fall 4:

Klin. Diagn.: Apoplexie.
Anat. Befund: Anaemische Rindenerweichung im Bereich des linken Occipitalpols sowie im linken Schläfenlappen. Auf mehreren Frontalschnitten zeigen sich kleinere anaemische Rindenerweichungen im Bereich des linken Occipitalpols wie im linken Schläfenlappen.
Liquorbef.: Wa. R. ∅; Zellen in 1 cmm: 194/3; Nonne ±; Pandy ±; Weichbrodt ∅. Kolloidzacken in den starken Konzentrationen angedeutet.

Fall 5:

Klin. Diagn.: Unklare Lähmungserscheinungen am rechten Arm.
Anat. Befund: Ausgebreitete weiße Erweichungen des Marks und der Rinde des Groß- und Kleinhirns, besonders im Gebiet der linken Postcentral- und Frontalregion der Basis der rechten Hemisphäre und am rechten Temporalpol.
Liquorbef.: Wa. R. ∅; Zellen in 1 cmm: 9/3; Nonne ±; Pandy ±; Weichbrodt ∅. Geringe Kolloidzacken in den mittleren Konzentrationen des Goldsols. Mastixkurve normal.

Normomastixreaktion

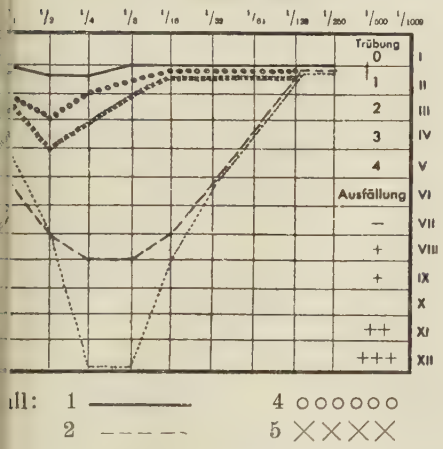

ıll: 1 ——— 4 ○○○○○○
2 – – – – 5 ×××
3 .....

Goldsolreaktion

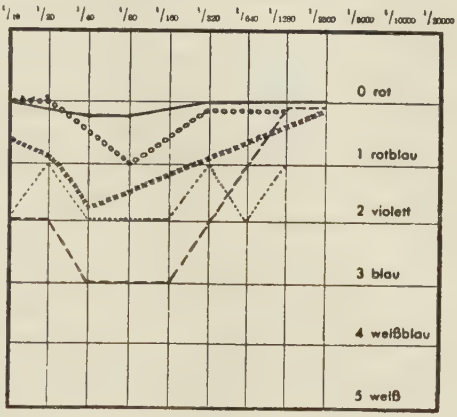

Gegenübergestellt sind Fälle mit Herden, die von der Rinde entfernt liegen, und Fälle, die nahe der Rinde bzw. in dieser liegen und damit dem Liquorsystem naheliegen.

Bei den 8 Fällen mit vom Liquorsystem entfernt liegenden Herden konnte trotz ausgedehnter anat. Befunde eine Liquorveränderung nicht gefunden werden.

Auch bei den Fällen der Herde die mit dem Liquor-System in Zusammenhang stehen bzw. diesem sehr nahekommen, konnten keine einheitlichen Veränderungen festgestellt werden. Fall 1 ergibt bei Rindenblutungen des Kleinhirns normalen Liquorbefund. Im Fall 2 durchbrechen embolische Erweichungsherde die seitl. Rindenregion des Hinterhauptlappens. Der Liquor ist stark xhanthochrom verfärbt, Eiweiß stark vermehrt und Kolloidkurven an der Grenze zwischen starken und mittleren Konzentrationen von geringer Tiefe. Im Fall 3 gelangt der Zerstörungsherd ebenfalls an die Oberfläche. Im Liquor findet sich Blut, Eiweiß stark vermehrt, Kolloidkurven an der Grenze von starken und schwachen Konzen-

trationen sehr tief. Bei den Fällen 4 und 5 bestehen trotz Rindenerweichung nur angedeutete krankhafte Liquorveränderungen. Lediglich die Zellzahl zeigt im Falle 4 deutliche Erhöhung.

Auf Grund dieser Beobachtungen kann gesagt werden, daß selbst bei ausgedehnten Herden im Mark das Liquorbild nicht krankhaft verändert wird, während rindennahe bzw. in der Rinde gelegene Fälle neben normalen Befunden mehr oder weniger deutliche Liquorveränderungen machen, die aber in keiner Weise unter sich gleich sind und auch in keinem direkten Verhältnis zur Größe und Sitz des anat. Befundes stehen.

B. Traumatischer Natur.

Klin. Diagn.: Traumatische Epilepsie.
Anat. Befund: Epilepsie. Alte traumatische Defektbildung im Bereich der Basis des rechten Stirnhirns, der Außenseite und unterfläche des rechten Stirnhirns, der Außenseite und Unterfläche des rechten Temporalpols im Gebiet des Bulbus olfactorius.
Liquorbef.: Wa. R. ∅; Zellen in 1 cbm: 3/3; Nonne: opal; Pandy: opal; Weichbrodt ∅. Kurven o. B.

Der anatomische Befund spricht für einen längst ausgeheilten Prozeß. Im Liquor keine frischen reaktiven Veränderung vorhanden.

Beim Vergleich des Liquorbefundes bei Blutungen mit dem bei Erweichungen ergeben sich weitgehende Ähnlichkeiten. Nirgends lassen sich einheitliche Veränderungen feststellen. Besteht Verbindung mit dem Liquorsystem, kann Blut in demselben gefunden werden, was aber durchaus nicht sein muß. Zellwerte sind nicht stark erhöht. Die Kolloidkurven scheinen die starken Konzentrationen zu bevorzugen, wenngleich mitunter bei den Krankheitsbildern sich auch welche in den mittleren Konzentrationen mit maximaler Tiefe fanden. Die Eiweißvermehrung ist bei den Blutungen im Durchschnitt etwas stärker.

IV. Raumbeengender Prozeß.

Hirntumor (Rindennähe):

Fall 1:

Klin. Diagn.: Hirntumor.
Anat. Befund: Sarkomatöses Meningeom des linken Stirnlappens.
Liquorbef.: Wa. R. ∅; Zellen in 1 cmm: 9/3; Nonne +; Pandy +; Weichbrodt +. Beide Kolloidkurven liegen in den mittleren Konzentrationen.

Fall 2:

Klin. Diagn.: Apoplexie bei Hochdruck.

Anat. Befund: Kleinhühnereigroßes Gliom im Bereich des rechten Lobulus parietatilis superior mit Übergreifen auf die Meningen. Kompression des rechten Seitenventrikels.

Liquorbef.: Wa. R. ∅; Zellen in 1 cmm: ∅; Nonne ++; Pandy ++; Weichbrodt ±. Im Mastix zeigt die Kolloidkurve maximales und breites Optimum am Übergang von den starken zu den mittleren Konzentrationen. Die Goldsolkurve ist leicht nach rechts verlagert.

Fall 3:

Klin. Diagn.: Hirntumor.

Anat. Befund: Hühnereigroßes zum Teil erweichendes Gliom der rechten Großhirnhemisphäre im Bereich des Lobulus parietalis inferior, besonders der Rinde mit zahlreichen Blutungen und kollateralem Oedem.

Liquorbef.: Wa. R. ∅; Zellen in 1 ccmm: 4/3; Nonne +; Pandy +; Weichbrodt ∅. Die Kolloidkurven liegen im Mastix in den starken, im Goldsol in den mittleren Konzentrationen.

Fall 4:

Klin. Diagn.: Meningealkarzinose.

Anat. Befund: Großknotige, teilweise erweichende Karzinommetastasen im Bereich der weichen Hirnhaut an der Grenze zwischen vorderer und mittlerer Schädelgrube links. Einbruch der Metastasen in die Hirnsubstanz des linken Temporalpols und der Orbitalfläche des linken Stirnhirns.

Liquorbef.: Wa. R. ∅; Zellen: sanquis; Nonne ++; Pandy ++; Weichbrodt ±. Beide Kolloidkurven sind sehr tief und liegen in den mittleren Konzentrationen.

Fall 5:

Klin. Diagn.: Apoplexie.

Anat. Befund: Taubeneigroßes Gliom im Bereich des linken Hirnschenkels mit weitgehender Verdrängung des rechten Hirnschenkels; Übergreifen auf die Brücke und die Hautregion des Mittelhirns. Oedeme der weichen Hirnhäute.

Liquorbef.: Wa. R. ∅; Zellen in 1 cmm: 11/3; Nonne ++; Pandy ++; Weichbrodt +. In beiden Reaktionen sind die Kurven sehr tief und liegen in den mittleren Konzentrationen.

Sämtliche Fälle zeigen sehr starke Eiweißvermehrung.

Der Zellgehalt ist meistens normal und nur ganz wenig vermehrt. Die Kolloidkurven liegen im Mastix in den mittleren Konzentrationen wandern im Goldsol weiter nach rechts und gehen fast immer sehr tief.

Wa. R. in allen Fällen negativ.

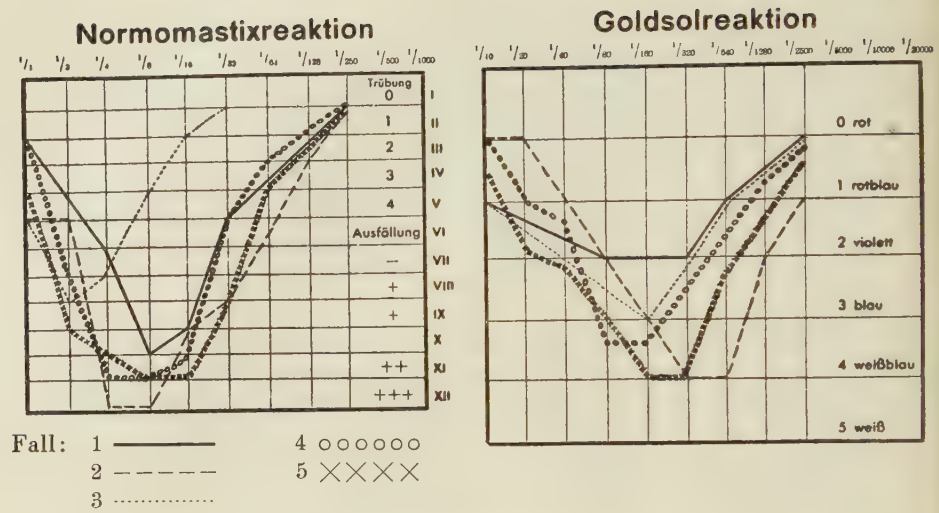

Hirntumor (Ventrikelnähe).

Fall 1:

Klin. Diagn.: Hirntumor.

Anat. Befund: Ausgedehntes Gliom in den hinteren Teilen beider Stirnlappen mit Zerstörung des Balkens und Einbruch in die vorderen Teile beider Seitenventrikel.

Liquorbef.: Die Kolloidkurven liegen in den starken Konzentrationen.

Fall 2:

Klin. Diagn.: Meningitis tbc.

Anat. Befund: Ausgedehntes, größtenteils erweichendes Gliom im Bereich des Marks, des Kleinhirnoberwurms mit Übergriffen bzw. Einbruch der Geschwulstmasse in den 4. Ventrikel. Hochgradiger Hydrocephalus internus.

Liquorbef.: Wa. R. ∅; Zellen in 1 cmm: 52/3; Nonne ±; Pandy ±; Weichbrodt ∅. Kolloidkurven in den mittleren Konzentrationen nicht besonders tief.

In beiden Fällen steht der Tumor mit dem Ventrikelsystem in Verbindung.

Im Falle 1 wurde nur die Kolloidreaktion angestellt, die einen Ausfall in den starken Konzentrationen ergab. Im 2. Fall ist der Eiweißgehalt wie auch die Zellzahl etwas vermehrt die Kolloidkurven liegen in den mittleren Konzentrationen und sind nicht besonders tief.

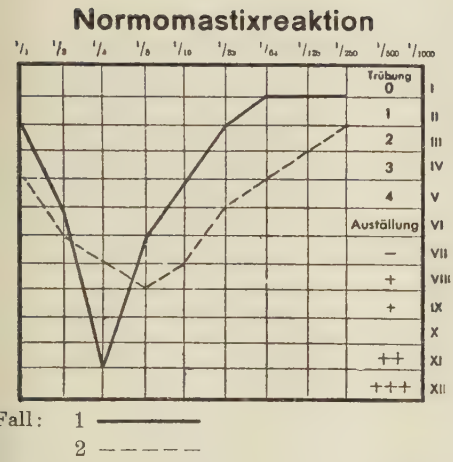

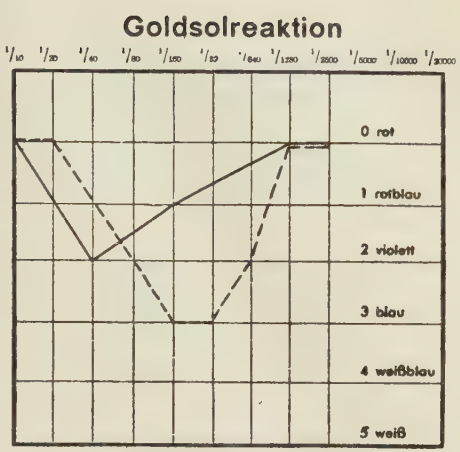

Hirntumor (Mark).

Fall 1:

Klin. Diagn.: Akuter apoplektischer Insult rechts.
Anat. Befund: Hühnereigroßes Gliom des Großhirns mit multiplen Blutungen und zentralen Nekrosen im Bereich der hinteren Fornix-Kommissur und der Ammonshornregion rechts mit Übergang auf die linksseitige Ammonshornregion.
Liquorbef.: Wa. R. ∅; Zellen in 1 cmm: stark bluthaltig; Nonne +; Pandy ++; Weichbrodt ±. Beide Kolloidkurven liegen in den mittleren Konzentrationen und sind von mittlerer Tiefe.

Fall 2:

Klin. Diagn.: Halbseitenlähmung links.
Anat. Befund: Ausgedehntes Gliom des rechten Parietal- und Temporal-Lappens.
Liquorbef.: o. B.

Fall 3:

Klin. Diagn.: Apoplexie (Tumor cerebri?).
Anat. Befund: Größere, hämorrhagisch erweichende Metastasen im Occipital und Frontalhirn der rechten Großhirnhemisphäre (Grawitzscher Tumor der Niere).
Liquorbef.: Wa. R. ∅; Zellen in 1 cmm: bluthaltig; Nonne +; Pandy +. Im Mastix liegt die Kurve in den mittleren Konzentrationen mit tiefem breitem Optimum wie bei Pneumokokken-Meningitis. In Goldsol ausgesprochen rechts verlagerte Kolloidkurve.

Fall 4:

Klin. Diagn.: Tumor cerebri.
Anat. Befund: Hühnereigroße Cyste im Marklager der rechten Kleinhirnhemisphäre bei pfirsichgroßem flachen Tumor im Rindenhirnbezirk der linken Kleinhirnhemisphärenbasis.
Liquorbef.: Kolloidkurven in den starken Konzentrationen von geringer Tiefe und breitem Optimum.

Mit der Rinde bzw dem Ventrikelsystem konnte in sämtlichen Fällen kein Zusammenhang festgestellt werden.

Fall 2 zeigt vollkommen normalen Liquorbefund, die Eiweißwerte sind in Fall 1 höher als im Fall 3 während der Ausfall der Kolloidkurven im Vergleich dazu gerade umgekehrt ist.

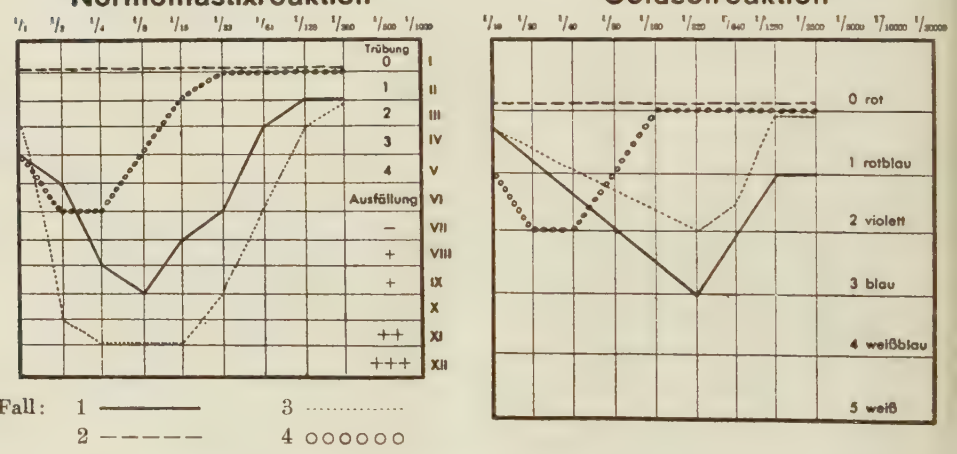

Zur besseren Vergleichsmöglichkeit sei eine Tabelle angeführt. Sie soll vor allem eine deutliche Übersicht über den Bau und die Art der Tumoren, ihren Sitz und die dadurch bedingten Liquorveränderungen ermöglichen.

Gerade beim Hirntumor, wo aus dem Liquorbefund keine eindeutigen Schlüsse gezogen werden können, müssen die Ergebnisse des anatomischen und klinischen Befundes mit den Liquorveränderungen aufs engste verglichen werden. Erst diese funktionell genetische Betrachtungsweise im Sinne Kafkas wird befriedigende Ergebnisse finden lassen.

Als wichtigstes Moment in Hinsicht auf Liquorveränderungen wird die Lage des Tumors zur Oerfläche bzw. zum Ventrikel-

system angegeben. Wie aus der Tabelle ersichtlich, bedingen alle Tumoren, die mit dem Liquorsystem in Zusammenhang stehen, eine deutliche Veränderung des Liquorbildes. Dagegen bestehen auch bei den vier im Mark liegenden Fällen krankhafte Liquorbefunde, die nach Kafka durch Fernwirkung auf das Liquorsystem hervorgerufen wurden.

Beim Vergleich scheinen jedoch die oberflächlich gelegenen Tumoren höhere Eiweißwerte aufzuweisen.

Guttmann ist es wahrscheinlich, daß beträchtliche Eiweißvermehrungen im Liquor auf den oberflächlichen Sitz einer Geschwulst schließen lassen können. Zellzahlen sind nicht oder doch nur unbedeutend erhöht. In einem Falle ist Blut im Liquor, was aber auch bei zwei dem Mark angehörigen Tumoren sich findet.

Zwischen der histologischen Eigenart des Tumors und einer Liquorreaktion, sei es die Zellzahl, Eiweiß- oder Kolloidreaktion, ist kein Zusammenhang festzustellen, wenngleich bei den beschriebenen Gliomen fast immer Eiweißvermehrung vorliegt, was vorwiegend aber durch den oberflächlichen Sitz dieser Tumoren hervorgerufen sein dürfte. Wenngleich die Art des Tumors zu beachten ist, so dürfte doch dem topographischen Moment das Hauptgewicht zugelegt werden.

Bei allen aufgeführten Hirntumoren, die Liquorveränderungen machten, liegen die Kurven im Mastix an der Grenze zwischen starken und mittleren Konzentrationen und im Goldsol fast immer in den mittleren Konzentrationen. Ein Unterschied zwischen den Kurven der mit dem Liquorsystem in Verbindung stehenden und den im Mark liegenden Tumoren konnte nicht festgestellt werden, wie es auch nicht möglich war, einen für Hirntumor einheitlichen Kurventyp zu finden. Es zeigt sich also, daß nicht nur an das Liquorsystem grenzende Tumoren den Liquor im krankhaften Sinne beeinflussen, sondern, daß auch Tumoren ohne Beziehung dazu Liquorveränderungen machen können.

Hirnabzeß (Rindennähe).

Fall 1:

Klin. Diagn.: Metastasischer Hirnabszeß. Meningitis.

Anat. Befund: Multiple cortikale kleine Abszesse im Gehirn mit meningealen Blutungen. Das Gehirn, das an der ganzen Oberfläche stark injiziert ist, zeigt an mehreren Stellen eine oedematös eitrige Trübung. Der Eiter kommt aus der Tiefe und rührt scheinbar von Abszessen her.

Liquorbef.: Wa. R. ∅; Zellen in 1 cmm: 320/3; Nonne ±; Pandy ±. Kolloidkurven in beiden Kolloidkurven in den mittl. Konzentrationen.

Fall 2:

Klin. Diagn.: Schädelphlegmone. Meningitis.

Anat. Befund: Apfelgroßer Abszeß im rechten Stirnlappen mit eitriger Meningitis. Der Horinzontalpunkt zeigt einen apfelgroßen mit grünlichem rahmigen Eiter ausgefüllten Abszeß im rechten Frontalhirn, der Abszeß grenzt sich durch eine dünne Wand gegen das umliegende Hirngewebe ab.

Liquorbef.: Kolloidkurve in den starken Konzentrationen von geringer Tiefe.

Fall 3:

Klin. Diagn.: Lues cerebri.

Anat. Befund: Apfelgroßer Abszeß des linken Temporallappens. Der Abszeß ist mit krümeligem Eiter gefüllt. Seine Wände ca. 4 mm stark und von derber Konsistenz.

Liquorbefund: Wa. R. ∅; Zellen in 1 cmm: 43/3; Nonne ∅ Pandy ∅; Weichbrodt ∅. Kolloidkurven an der Grenze des normalen.

In sämtlichen Fällen liegen die Abszesse oberflächlich. Meningitische Erscheinungen bestehen in den beiden ersten Fällen.

Die Liquorbefunde verhalten sich in ihrer Intensität entsprechend dem Befund an den Meningen, wie besonders die Kolloidkurven im Fall 1 und Fall 2 zeigen. Der anatomische Prozeß ist im Fall 3 deutlich abgegrenzt. Entsprechend besteht im Liquor lediglich leichte Zellvermehrung.

Normomastixreaktion

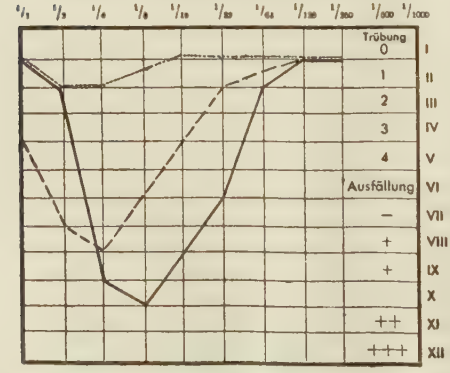

Fall: 1 ——— 3 .....
2 – – – – –

Goldsolreaktion

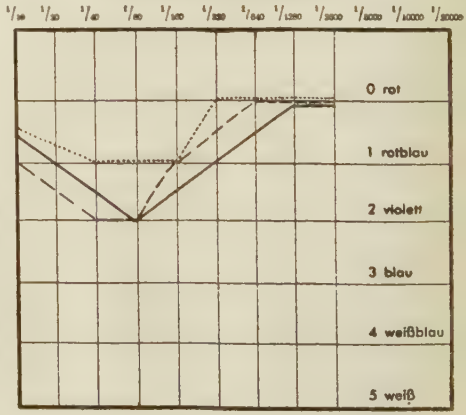

Hirnabzeß (Ventrikelnähe).

Fall 1:

Klin. Diagn.: Hirnabszeß. Meningitis.

Anat. Befund: Metastasischer Hirnabszeß. Ausgedehnte eitrige Einschmelzung im Bereich des rechten Frontalpols. Durchbruch des Abszesses in das Vorderhorn des rechten Seitenventrikels. Pyocephalus. Ausgedehnte eitrige Leptomenigitis über der Hirnbasis.

Liquorbef.: Wa. R. stark +; Zellen stark + vermehrt (Leukocyten); Nonne ++; Pandy ++; Weichbrodt +. Die Kolliodkurven a) liegen in den mittleren und schwachen Konzentrationen, haben breites und tiefes Optimum. Die Kurven b) nach einem Monat, sind weiter nach rechts verlagert.

Es besteht neben dem Hirnabszeß noch eine ausgedehnte eitrige Leptomeningitis. Zugleich ist die Wa. R. im Liquor stark positiv. Die starke Eiweißvermehrung und weite Rechtsverlagerung der Kolloidkurven ist jedoch sicher mehr durch den stark exudativen Befund an den Meningen bedingt, wofür auch die stark positive Wa. R. als Ausdruck der erhöhten Permeabilität der Meningen spricht.

Normomastixreaktion

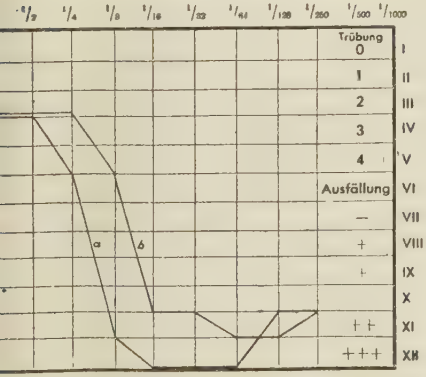

ll: 1 a b

Goldsolreaktion

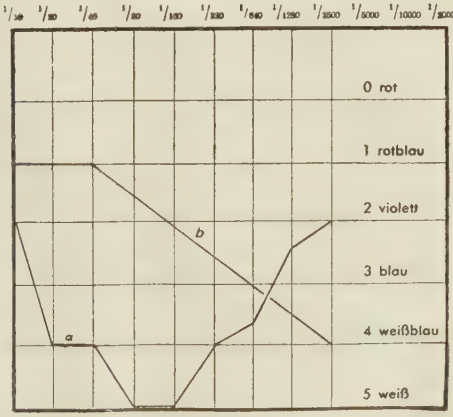

Hirnabszeß (Mark).

Fall 1:

Klin. Diagn.: Hirnabszeß.

Anat. Befund: Hirnabszeß im Marklager des rechten Temporalpols. Gehirn zeigt im unteren Teil des rechten Parietal- und Temporal-Lappens ein Vorquellen der Hirnmasse. Unterhalb des Trepanationsdefektes ist Eiter zu erkennen.

Liquorbef.: Kolloidkurven in den starken Konzentrationne, mit breitem, in der Mastixreaktion tiefem Optimum.

Fall 2:

Klin. Diagn.: Hirnabszeß.

Anat. Befund: Hühnereigroßer, abgekapselter Abszeß im Marklappen des rechten Scheitellappens, der mit schleimigen, graugelblichen Eitermassen ausgefüllt ist. In der Umgebung des Abszesses, besonders nach außen zu, ist das Gehirngewebe von weicher Konsistenz und zerfließlich.

Liquorbef.: Wa. R. ∅; Zellen in 1 cmm: 3 3; Nonne +; Pandy +; Weichbrodt ∅. Kolloidkurve in den mittleren Konzentrationen.

Diese beiden Fälle werden zwar unter Hirnabzeß im Mark geführt, jedoch scheint eine wenn auch nicht mit Sicherheit feststellbare Verbindung mit der Oberfläche zu bestehen. Deutliche Veränderungen zeigen die Kolloidkurven.

Beim Hirnabszeß sind zwei wichtige Punkte zu betrachten. Der raumbeengende Prozeß und die Entzündung.

Wie an diesen Fällen gezeigt werden konnte, ist der Ausfall weitgehend von den entzündlichen Veränderungen der Oberfläche abhängig. Dafür spricht, daß bei den beiden Fällen, die im Mark liegen, die Oberfläche aber entzündlich verändert ist, ohne daß ein sicherer Nachweis des Zusammenhangs mit dem Abszeß besteht, der Liquor deutlich krankhafte Befunde zeigt. Im Gegensatz dazu besteht bei einem an der Oberfläche liegenden, scharf abgegrenzten Abszeß ein nur wenig verändertes Liquorbild.

Da das Liquorbild keine spezifischen Befunde ergibt, ist auch für den Hirnabszeß die vergleichende Betrachtung der Befunde oberstes Gesetz.

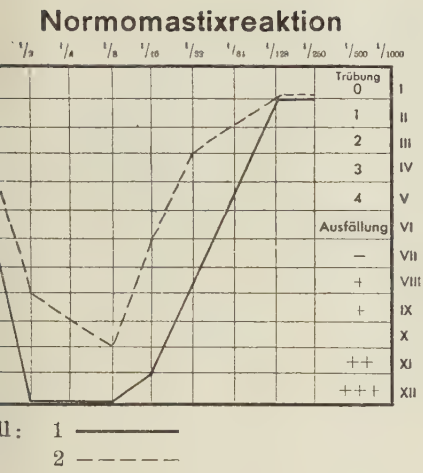

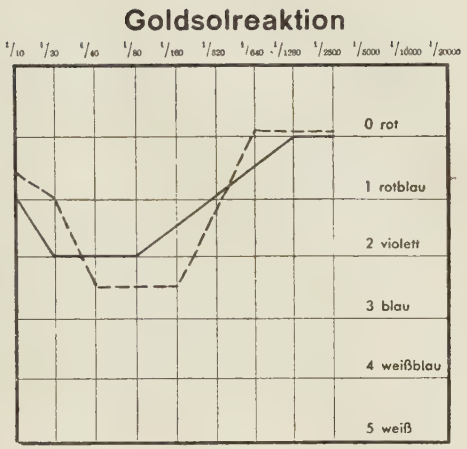

V. Enzephalitis.

Fall 1:

Klin. Diagn.: Lues cerebri? Apoplexie?
Anat. Befund: Hämorrhag. enzephalitischer Herd in der rechten Kleinhirnhemisphäre. In der Pia, aber auch im Parenchym sind über der rechten Kleinhirnhemisphäre hämorrhagische Erweichungen und Blutungen zu sehen.
Liquorbef.: Wa. R. ∅; Zellen in 1 cmm ∅; Nonne +; Pandy +; Weichbrodt ∅. Kolloidkurven zeigen ein Optimum von geringer Tiefe in den mittleren Konzentrationen.

Fall 2:

Klin. Diagn.: Meningitis?
Anat. Befund: Sept. Enzephalitis. Um die Gefäße des Groß- und Kleinhirnmarks, der Stammganglien und im geringen Grade auch der Rinde kleine Leukocytenherde. Umschriebene Gliawucherungen im Mark, in der Brücke und im Nucl. dentatus.
Liquorbef.: o. B.

Fall 3:

Klin. Diagn.: Alkoholdelirium.
Anat. Befund: Polioenzephalitis hämorrh. sup. ant. alkoholica? Gehirn makroskopisch o. B.
Liquorbef.: o. B.

Fall 4:

Klin. Diagn.: Sklerosierende Enzephalitis.

Anat. Befund: Enzephalitis periaxialis (Schilder-Foix). Pia stellenweise gering oedematös geschwollen. Mikroskopisch: Enzephalitis periaxialis mit ausgedehnter, diffuser, gliöser Wucherung. Untergang der Achsenzylinder bei auffallend gutem Erhaltensein der Markscheiden. Ausgedehnter Abbau der fetthaltigen Substanzen. Rinde und graue Kerne mit ergriffen. Prozeß ist symmetrisch sowohl über Rückenmark wie Klein- und Großhirn ausgedehnt.

Liquorbef.: Wa. R. ∅; Zellen in 1 cmm: 24/3; Nonne ++; Pandy ++; Weichbrodt +. Die Kolloidkurven a) und b) sind vollkommen gleich und von Paralysetypus. Der Befund b) 6 Wochen später zeigt denselben Ausfall der Eiweißreaktion, keine Zellen. Weitere 7 Wochen später (c) ist der Liquor trüb, die Paralysekurven sind noch ausgesprochener, weiter nach rechts gerückt.

Fall 5:

Klin. Diagn.: Sepsis lenta.

Anat. Befund: Embol. Enzephalitis. Multiple frische und ältere embolische Erweiterungen beider Großhirnemisphären im Breich der Rinde und des Marks.

Liquorbef.: Wa. R. ∅; Zellen in 1 cmm: 324/3; Nonne + (+); Pandy ++; Weichbrodt ∅. Beide Kolloidkurven in den mittleren Konzentrationen, mit tiefem Optimum.

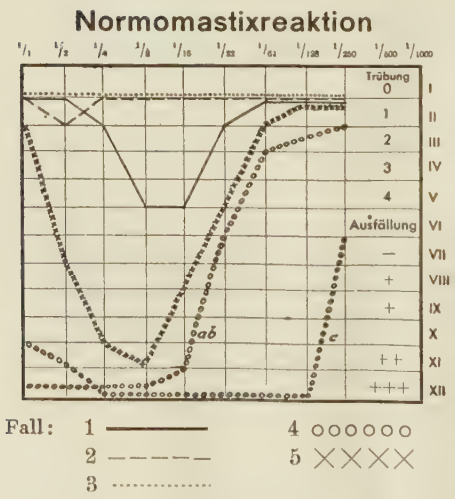

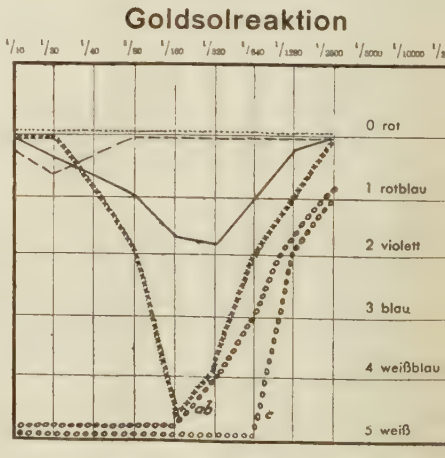

Die Fälle 2 und 3 zeigen vollkommen normalen Liquorbefund. Bei den Fällen 1 und 5 befinden sich in der Rinde Erweichungen. Im Liquorbefund besteht Eiweißvermehrung und dazu im Falle 5 hohe Zellzahl. Die Kolloidkurven gehen entsprechend dem hohen Eiweißwert in Fall 5 sehr tief. Fall 4 zeigt morphologisch einen degenerativen und reaktiven Prozeß mit geringer Beteiligung der Meningen. Im Liquor besteht keine nennenswerte Zellvermehrung, aber erhebliche qualitative und quantitative Eiweißverschiebungen. Die Kolloidkurven sind vom Paralsetyp und wandern mit dem Fortschreiten des klinischen Befundes nach rechts.

VI. Multiple Sklerose.

Fall 1:

Klin. Diagn.: Multiple Sklerose.
Anat. Befund: Multiple Sklerose. Scleroseherde im Gebiet der Pyramidenseitenstrangbahn und Kleinhirnseitenstrangbahnen vorwiegend des Halsmarkes und oberen Brustmarkes.
Liquorbef.: Wa. R. ∅; Zellen in 1 cmm: 69/3; Nonne +; Pandy +; Weichbrodt +. Beide Kolloidkurven liegen in den starken Konzentrationen und sind der Lueszacke sehr ähnlich.

Potts und Drake fanden unter 26 Fällen von Multipler Sklerose bei 16 Veränderungen der Goldsolreaktion und nicht selten eine leichte Vermehrung der Zellen der Lumbalflüssigkeit.

Sternberg fand bei 126 Fällen in 90,5 % eine krankhafte Veränderung des Liquors. Am häufigsten war eine leichte Globulinvermehrung (positive Phase I - Reaktion) in 74,6 % der Fälle. Die Goldsolreaktion ergab 74,8 % positive Ausfälle, unter denen Lueszacken etwas häufiger als Paralysekurven waren. Zellvermehrung in 67,5 % vorwiegend leichteren bis mittleren Grades. Regelmäßige Beziehung zwischen Verlaufsform, Schwere oder Dauer des Krankheitsbildes und dem Liquorbefund konnten nicht festgestellt werden.

Merritt und K. Houston stellten in weniger als 20 % der Fälle normalen Liquor fest. Mäßige Pleocytose (6—40) wurde häufig beobachtet. Eiweißvermehrung in 24 %. Eine normale Goldsolreaktion stellte er in 71 % fest, und zwar einen Linksausfall in 25 %, einen Ausfall in den mittleren Zonen in 22 % und andere Abweichungen von der Norm in 24 %.

Die Mastixreaktion ergibt nach W. Schmitt bei Multipler Sklerose in 33,3 % Paralysekurven, 28 % andere luis'sche Typen, die übrigen 38,7 % liefern normale Mastixkurven.

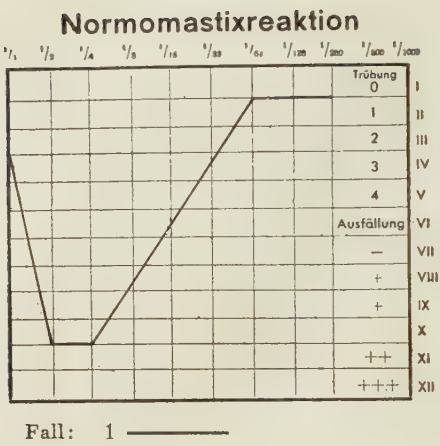

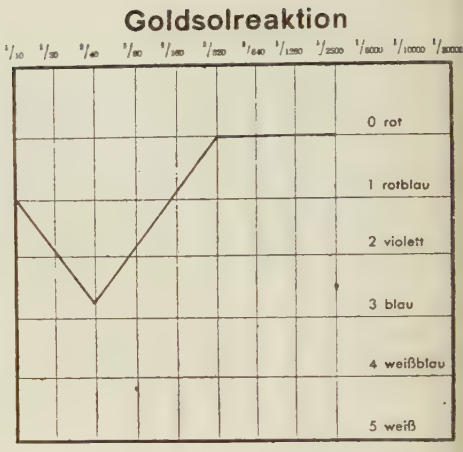

VII. Urämie.

Fall 1:

Klin. Diagn.: Urämie.
Anat. Befund: Urämie. Multiple miliare Blutungen im Gehirn. Kleine Erweichungsherde im Marklager beider Großhirnhemsphären im verlängerten Mark und in der Brücke. Blutungen in der Pia an der Gehirnbasis, vor allem über dem Temporalpol.
Liquorbef.: Wa. R. ∅; Zellen in 1 cmm: 16/d; Nonne ∅; Pandy +; Weichbrodt ∅. Kolloidkurven o. B.

Fall 2:

Klin. Diagn.: Urämie.
Anat. Befund: Urämie. Amyloidschrumpfnieren, Urämische Perikarditis. Meningen über dem Frontalpol erscheinen oedematös, Windungen abgeplattet, Furchen verstrichen.
Liquorbef.: Wa. Ra. ∅; Zellen in 1 amm: 12/3; Nonne ±; Pandy ±; Weichbrodt ∅. Kolloidkurven zeigen Zacken in den starken Konzentrationen nur angedeutet. Nach 6 Monaten ist der Eiweißbefund derselbe, die Zellzahl 0. Die Kolloidreaktionen liegen jetzt in starken Konzentrationen, sind sehr tief und zeigen Neigung einer leichten Rechtsverschiebung.

Fall 3:

Klin. Diagn.: Urämie? Vergiftung?
Anat. Befund: Ausgedehnte akute Nephrose. Ausgedehnte frische fettige

Degeneration der Leber. Gehirn o. B.
Liquorbef.: o. B.

Fall 4:

Klin. Diagn.: Urämie.
Anat. Bef.: Hirnatrophie mit Oedemen in den weichen Häuten. Die weichen Häute, hauptsächlich im Bereiche der Konvexität oedematös. Im Subdural- und Arachnoidealraum die Liquorflüssigkeit vermehrt.
Liquorbef.: o. B.

Fall 5:

Klin. Diagn.: Urämie.
Anat. Befund: Urämie. Gehirn teigig, sehr anämisch.
Liquorbef.: o. B.

Im Fall 3 besteht bei einem normalen Gehirnbefund ein ebensolcher im Liquor. Fall 4 und 5 zeigen trotz deutlicher Veränderungen am Gehirn und seinen Häuten keinen veränderten Liquorbefund. Dagegen bestehen im Falle 1 und 2 bei krankhaft veränderten Meningen Veränderungen des Liquorbildes im Sinne von geringer Zell- und Eiweißvermehrung, sowie im Fall 2 Kolloidzacken in den starken Konzentrationen.

Normomastixreaktion

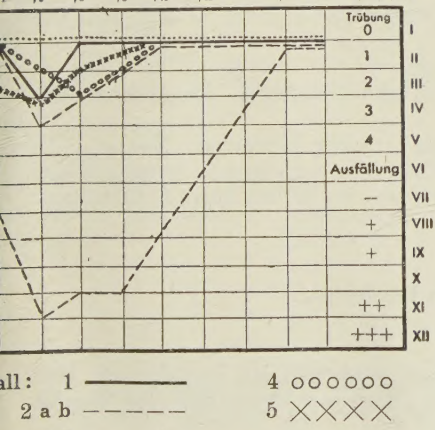

Goldsolreaktion

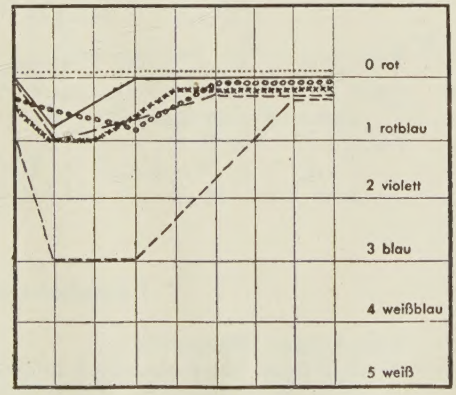

Anhang.

Poliomyelitis chronica.

Klin. Diagn.: Aufsteigende Vorderhornerkrankung mit Ausgang in Bulbärparalyse.
Anat. Befund: Poliomyelitis chron. Ischämische Ganglienzellenveränderung im Rückenmarksgrau des oberen Brust- u. Halsmarks. Frische Blutungen und perivaskuläre entzündliche Infiltrate im obersten Halsmark und verlängerten Mark.
Liquorbef.: Wa. R. ∅; Zellen in 1 cmm: sanguis; Nonne +; Pandy + (+); Weichbrodt ±. Im Mastix eine angedeutete Zacke, im Goldsol Zacke in den starken Konzentrationen.

Hydrocephalus.

Klin. Diagn.: Meningomyelocele.
Anat. Bef.: Hydrocephalus internus — Meningo myeocele..
Liquorbef.: Wa. R. ∅; Zellen in 1 cmm: stark vermehrt; Nonne ±; Pandy ±; Weichbrodt ±. Kolloidkurven in den starken Konzentrationen im Mastix gleich im ersten Röhrchen maximales Optimum, dann stark ansteigend, Goldsolreaktion nur sehr geringer Ausfall.

Ikterus infektiosus.

Klin. Diagn.: Akute gelbe Leberatrophie.
Anat. Befund: Ikterus infektiosus (Weil'sche Krankheit). Am Gehirn kein pathologischer Befund.
Liquorbef.: Wa. R. ∅; Zellen in 1 cmm: stark vermehrt; Nonne ++; Pandy ++; Weichbrodt +. Die Kolloidkurven liegen in den schwachen Konzentrationen und haben tiefes im Mastix breites Optimum.

Lymphatische Leukämie.

Klin. Diagn.: Meningitis.
Anat. Befund: Lymphatische Leukämie. Ausgedehnte lymphatisch leukämische Infiltration der weichen Hirnhäute, besonders im Bereich des Kleinhirns.
Liquorbef.: Wa. R. ∅; Zellen in 1 cmm: stark vermehrt; Nonne ++; Pandy ++; Weichbrodt +. Die Kolloidkurven sind weit na chrechts in den schwachen Konzentrationen verlagert, zeigen sehr tiefes und breites Optimum.

Diabetes.

Klin. Diagn.: Diabetische Gangrän.

Anat. Befund: Status nach Amputation des rechten Oberschenkels wegen diabetischer Gangrän. Ausgedehnte atrophische Lebercirrhose. Gehirn: o. B.

Liquorbef.: Wa. R. ∅; Zellen in 1 cmm: sanquis; Nonne ++; Pandy +; Weichbrodt ±. Ganz links im Mastix doppeltes Optimum, dann schnell ansteigende Kolloidkurve. Im Goldsol in den starken und mittleren Konzentrationen tiefes und sehr breites Optimum.

Ferner wurde bei einem Fall von Pertussis, traumatischer Myelitis und Tetanus der Liquor untersucht, der einen vollkommen normalen Befund ergab.

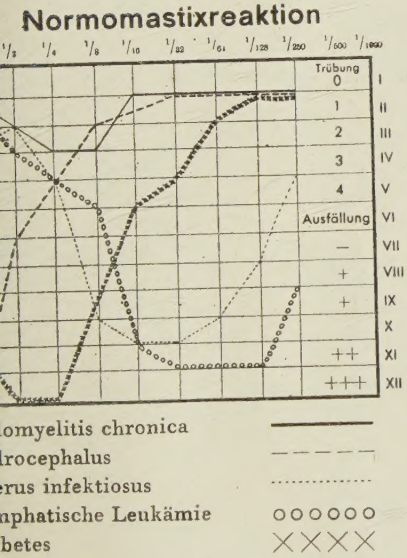

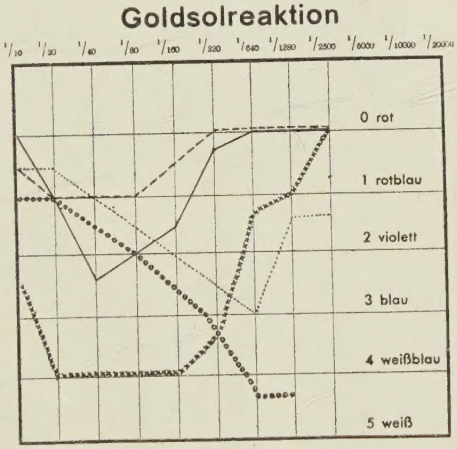

Am Schluß meiner Arbeit danke ich Herrn Prof. Dr. Singer ergebenst für die Überlassung des Themas und Übernahme des Referats.